© **Коллектив авторов**, 2013
УДК 616.13-004.6-073.432.19+616.13-004.6-091.8

ИСПОЛЬЗОВАНИЕ УЛЬТРАЗВУКОВЫХ ТЕХНОЛОГИЙ В ОЦЕНКЕ АТЕРОСКЛЕРОТИЧЕСКИХ ПОРАЖЕНИЙ СОСУДИСТОЙ СТЕНКИ

Л.С. Коков, член-корреспондент РАМН, профессор, **И.В. Шутихина**, кандидат биологических наук, **И.Е. Тимина**, доктор медицинских наук, профессор

Первый Московский государственный медицинский университет им. И.М. Сеченова

E-mail: siv1966@mail.ru

Проведен ретроспективный анализ данных ультразвукового (УЗ) и гистологического исследования 199 фрагментов стенки внутренней сонной артерии, полученных при реконструктивных операциях. Показано, что гипоэхогенная зона, диагностированная при УЗИ в структуре или на поверхности бляшки, соответствует кровоизлиянию, тромбозу и(или) атероматозным массам. Гиперэхогенные включения в структуре бляшки морфологически соответствуют кальцинозу и(или) кристаллам холестерина.

Сопоставление структурных особенностей атеросклеротического поражения стенки артерии со степенью ишемии головного мозга у 121 пациента показало, что у больных с очаговой неврологической симптоматикой (IV степень ишемии головного мозга) бляшки с преобладанием гипоэхогенной зоны без нарушения целостности покрышки и с преобладанием гипоэхогенной зоны в сочетании с нарушением целостности покрышки выявлены соответственно в 92,2 и 91% случаев, в то время как у пациентов с I и III степенью ишемии – в 44,8 и 50% наблюдений, что служит показанием для выполнения каротидной эндартерэктомии у первой группы больных для предотвращения развития очаговой неврологической симптоматики.

У 230 больных с атеросклеротическим стенозом периферических артерий наряду с ангиографией были использованы методы неинвазивного и внутрисосудистого (ВС) УЗ-сканирования: 115 больных при подготовке, проведении и оценке результатов стентирования подвздошных артерий, 70 больных – после эндоваскулярного вмешательства на поверхностных бедренных артериях и 45 больных – до и после стентирования устьев почечных артерий.

Показано, что для выбора тактики лечения необходима подробная информация о гемодинамической значимости стеноза, строении и форме атеросклеротической бляшки, конфигурации просвета сосуда. Поэтому комплексная интраоперационная оценка участка стеноза, полученная при ВСУЗИ (наличие кальцинатов, липидных включений, преобладание фиброзных структур и т.д.), помогает принять правильное решение о необходимости эндоваскулярного лечения и выборе метода, особенно в случае развития рестеноза.

Ключевые слова: *ультразвуковое исследование, внутрисосудистое ультразвуковое исследование, морфология атеросклеротической бляшки, стентирование*

THE USE OF ULTRASOUND TECHNOLOGIES IN THE ASSESSMENT OF ATHEROSCLEROTIC LESIONS OF THE VESSEL WALL

L.S. Kokov, I.V. Shutikhina, I.E. Timina

Sechenov First Moscow State Medical University

Retrospective analysis of data of histological and ultrasound examination of 199 fragments of arterial wall of internal carotid artery obtained during reconstructive operations was conducted. A retrospective analysis of ultrasound data and histological examination of 199 fragments of the wall of the internal carotid artery obtained during reconstructive operations has been performed. Hypoechoic area, diagnosed by ultrasound in the structure or on the surface of the plaque was shown to correspond to hemorrhage, thrombosis and/or atheromatous masses. Hyperechoic inclusions in the plaque structure morphologically correspond to calcinosis and/or cholesterol crystals.

A comparison of the structural features of the atherosclerotic lesion of arterial wall with a degree of cerebral ischemia in 121 patients showed that in patients with focal neurological symptoms (IV degree of cerebral ischemia) plaques with a predominance of hypoechoic area without damaging the caps and with the prevalence of hypoechoic area in conjunction with the disintegration of the cap were revealed in 92,2% and 91% of cases , respectively, while in patients with I and III degrees of cerebral ischemia – in 44,8% and 50% of cases, that is an indication for carotid endarterectomy in the first group of patients for the prevention of the development of focal neurological symptoms.

In 230 patients with atherosclerotic stenoses of the peripheral arteries (including 115 patients in the preparation, implementation and evaluation of the results of iliac artery stenting, 70 patients after endovascular intervention on the superficial femoral arteries and 45 patients before and after stenting of the mouth of the renal artery) along with angiography techniques methods of non-invasive and intravascular ultrasound scan have been used.

It is shown that for the challenge of treatment there is needed precise information concerning the hemodynamic significance of the stenosis, the structure and form of the atherosclerotic plaque, the configuration of the vessel lumen. Therefore, a comprehensive intraoperative assessment of the area of stenosis, obtained by intravascular ultrasound - the presence of calcifications, lipid inclusions, the prevalence of fibrous structures, etc., helps to make the right decision on the need and choice of method of endovascular treatment, especially in the case of the development of restenosis.

Key words: *ultrasound examination, intravascular ultrasound, plaque morphology, stenting*

ВВЕДЕНИЕ

Развитие хирургических методов лечения сосудов требует все более качественной и детальной визуализации сосудистых структур: строения сосудистой стенки, морфологии атеросклеротической бляшки (АСБ). Получившие большое распространение эндоваскулярные операции сопряжены особыми, более строгими условиями к качеству диагностических данных. Если при открытых ангиохирургических вмешательствах наибольший интерес для хирурга представляет состояние проксимального и дистального участков сосудистого русла, прилежащих к пораженному сегменту, то для рентгенохирургических операций особенно важно оценить собственно пораженный участок сосуда. Помимо степени и протяженности стеноза той или иной артерии необходимо определить морфологию и структуру стенозирующих тканей, провести точное измерение параметров поражения. Таким образом, становится очевидным, что ангиография, до сих пор сохранявшая позиции основного инвазивного метода исследования сосудов, нуждается в дополнении и расширении за счет дополнительных средств визуализации. А все данные, получаемые методами лучевой диагностики, в свою очередь, нуждаются в тщательной морфологической верификации.

В реконструктивной сосудистой хирургии УЗ-дуплексное сканирование является неинвазивным методом дооперационной оценки состояния артерий при определении показаний к операции и уточнении объема вмешательства. Доказана его высокая диагностическая значимость в оценке всего спектра патологических изменений, начиная с дисфункции эндотелия, ранних атеросклеротических изменений сосудистой стенки и заканчивая окклюзирующими поражениями и оценкой результатов хирургического лечения. Ценность этого метода в определении результатов хирургического лечения возрастает с учетом того, что он позволяет исследовать состояние артериальной стенки при подготовке к хирургическому вмешательству (в ходе мониторирования), а также в ближайшем и отдаленном послеоперационных периодах.

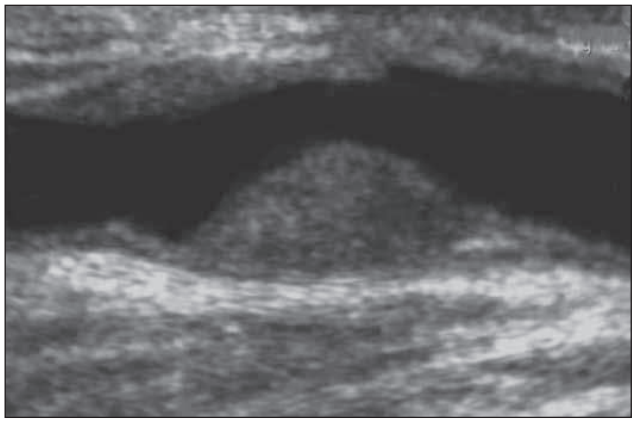

Рис. 1. *УЗ-изображение однородной АСТ средней эхогенности (бляшка 1-го типа)*

Специальных методических приемов исследования сосудистого русла этим методом при обсуждении возможности проведения эндоваскулярных операций с учетом их специфики нет. Исследование артерий проводится по стандартной методике дооперационного обследования, принятой в реконструктивной сосудистой хирургии.

Оценка структуры АСБ – одна из важнейших задач, стоящих перед врачом, выполняющим УЗИ. Именно структурные особенности бляшки играют решающую роль в выборе тактики лечения пациента. Благодаря совершенствованию УЗ-техники и появлению таких новых функций, как тканевая гармоника, режим недопплеровской визуализации, 3-мерная реконструкция, диагностическая точность УЗИ в оценке структурных особенностей АСБ все более возрастает.

УЛЬТРАЗВУКОВОЕ И МОРФОЛОГИЧЕСКОЕ ИССЛЕДОВАНИЕ СТРУКТУРЫ АСБ ВО ВНУТРЕННЕЙ СОННОЙ АРТЕРИИ

В основе существующих классификаций АСБ по данным УЗИ в В-режиме лежат работы L. Reilly и соавт. (1983), дополненные данными A. Gray-Weale и соавт. (1988) [1, 2].

Мы провели предоперационное УЗИ и затем морфологическое исследование структуры 199 фрагментов стенки внутренней сонной артерии (ВСА), удаленных при реконструктивных операциях в отделении сосудистой хирургии (руководитель отделения – акад. РАМН, проф. А.В. Покровский). Предоперационное неинвазивное УЗИ АСБ в В-режиме дополняли такими УЗ-технологиями, как тканевая гармоника и режим перекрестного сканирования (Cross Beam). Использование этих технологий в целом давало более высокую контрастность изображения, обеспечивая ряд преимуществ: возможность оценки состояния покрышки при подозрении на нарушение ее целостности, что определяется как прерывистость интимального слоя АСБ; более четкую дифференциацию различных по эхоплотности компонентов АСБ; улучшение визуализации гипоэхогенных компонентов под покрышкой АСБ.

В ряде случаев УЗИ в В-режиме дополняли использованием режима недопплеровской визуализации кровотока (Sie-flow). Использование режима Sie-flow повышает информативность УЗИ в обнаружении мелких тромботических наложений на поверхности бляшки, которые визуализируются как эхонегативные образования на поверхности бляшки или дистальнее ее, обтекаемые форменными элементами крови; небольших эхонегативных бляшек, расположенных на изгибе внутренней сонной артерии; режим более четко, чем цветовое допплеровское картирование (ЦДК) и(или) энергия отраженного

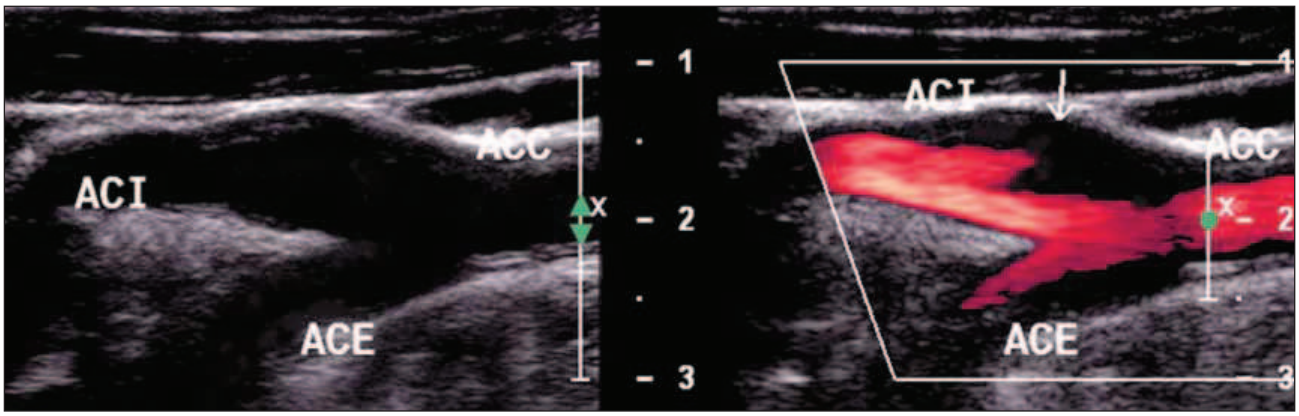

Рис. 2. *УЗ-изображение однородной анэхогенной АСБ (бляшка 2-го типа):* ***а*** *– в В-режиме бляшка не визуализируется;* ***б*** *– в режиме энергии отраженного допплеровского сигнала (ЭОДС) определяется бляшка по передней и задней стенкам сосуда; ACI – внутренняя сонная артерия; ACE – наружная сонная артерия; ACC – общая сонная артерия (здесь и на других рисунках)*

допплеровского сечения (ЭОДС), диагностирует нарушение целостности покрышки бляшки и проникновение кровотока в ее полость. Разрешающая способность УЗИ при частоте сигнала 5,5–7,5 МГц для поверхностно расположенных сосудов (таких, как сонная артерия) приближается к десятым долям миллиметра.

В ряде случаев мы считали целесообразным построение 3-мерной реконструкции. Особенно в случае наличия кальциноза на передней стенке артерии, в целях уточнения геометрии бляшки, а также ее структуры.

Для более детального описания структурных особенностей АСБ и последующей верификации данных ультразвукового и морфологического исследований мы выделили следующие УЗ-критерии строения АСБ:

1. Однородная АСБ (средней эхогенности, анэхогенная, высокой эхогенности).

2. Неоднородная АСБ:

- с преобладанием гипоэхогенной зоны без нарушения целостности покрышки;
- с преобладанием гипоэхогенной зоны в сочетании с нарушением целостности покрышки;
- на фоне чередования ан- и гипоэхогенной зон с преобладанием компонентов высокой эхогенности с наличием или отсутствием акустической тени.

Оценивая гиперэхогенные включения гетерогенных бляшек, мы выделяли: точечные включения, глыбки, массивные включения.

При описании поверхности бляшки оценивали ее как гладкую, шероховатую или с наличием изъязвления.

Анализируя результаты УЗИ, мы выделили 6 типов бляшек в зависимости от их эхоструктуры: однородная бляшка средней эхогенности (тип 1); однородная анэхогенная бляшка (тип 2); однородная бляшка высокой эхогенности (тип 3) – (рис. 1, 2); неоднородная бляшка с преобладанием гипоэхогенной зоны без нарушения целостности покрышки (тип 4); с преобладанием гипоэхогенной зоны в бляшке в сочетании с нарушением целостности покрышки (тип 5) – (рис. 3); неоднородная бляшка на фоне чередования ан- и гипоэхогенной зон с преобладанием компонентов высокой эхогенности с наличием или отсутствием акустической тени (тип 6) – (рис. 4).

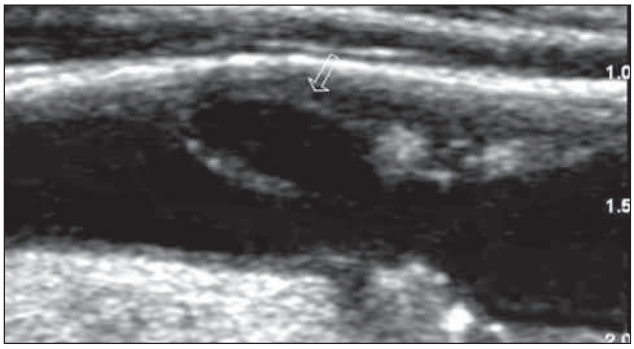

Рис. 3. *УЗ-изображение АСБ 5-го типа (бляшка с нарушением целостности покрышки – стрелка)*

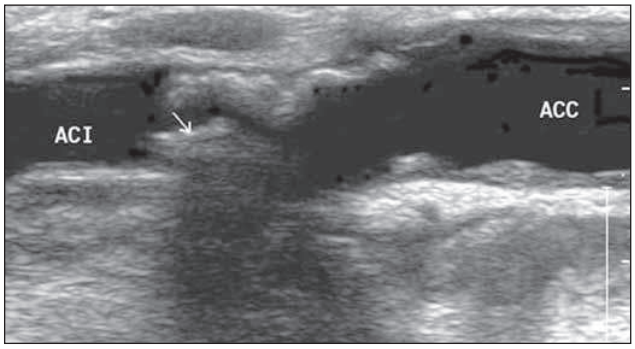

Рис. 4. *УЗ-изображение в В-режиме АСБ 6-го типа (стрелка)*

Таблица 1

СТРУКТУРА АСБ В ЗАВИСИМОСТИ ОТ СТЕПЕНИ СТЕНОЗА ВСА

Структура бляшки	Стеноз ВСА				
	60% и менее	65–75%	75–90%	>90%	Всего
Однородная бляшка средней эхогенности (тип 1)	7	1	–	–	8
Однородная анэхогенная бляшка (тип 2)	6	1	–	–	7
Однородная бляшка высокой эхогенности (тип 3)	8	2	–	–	10
Неоднородная бляшка с преобладанием гипоэхогенной зоны без нарушения целостности покрышки (тип 4)	2	22	33	20	77
С преобладанием гипоэхогенной зоны в бляшке в сочетании с нарушением целостности покрышки (тип 5)	–	7	12	15	34
Неоднородная бляшка на фоне чередования ан- и гипоэхогенной зон с преобладанием компонентов высокой эхогенности с наличием или отсутствием акустической тени (тип 6)	13	20	21	11	65

Связь УЗ-морфологии АСБ и степени стеноза ВСА представлены в табл. 1. Из 199 исследованных АСБ гетерогенные бляшки диагностированы в 176 (88,4%) наблюдениях, гомогенные – в 23 (11,6%). Среди гомогенных бляшек мягкая или анэхогенная АСБ (2-й тип) диагностирована в 6 случаях, АСБ средней эхогенности (1-й тип) и высокой эхогенности (3-й тип) – соответственно в 8 и 9 наблюдениях. Из гетерогенных АСБ чаще диагностированы неоднородные бляшки с преобладанием гипоэхогенной зоны без нарушения целостности покрышки, т.е. бляшки 4-го типа (43,8%). При гемодинамически значимых стенозах в преобладающем большинстве случаев выявляли гетерогенные бляшки (80,4%).

Мы сопоставили структурные особенности АСБ, выявленные по данным УЗИ, с клиническими проявлениями ишемии головного мозга до хирургической коррекции стеноза ВСА у 121 больного (табл. 2).

Из приведенных данных видно, что у пациентов с проявлениями очаговой неврологической симптоматики в виде ишемического инсульта или транзиторных ишемических атак в стенке сонных артерий преобладали АСБ 4-го и 5-го типов, которые были диагностированы нами в 93% наблюдений. Особо следует отметить, что бляшки 5-го типа с нарушением целостности покрышки диагностированы у пациентов с транзиторными ишемическими атаками в 7 (63,6%), а у больных с ишемическим инсультом – в 17 (33,3%) случаях. Это говорит о крайней эмбологенной опасности АСБ такого типа. Бляшки с преобладанием компонентов высокой эхогенности у больных с проявлениями очаговой неврологической симптоматики диагностированы лишь в 5 наблюдениях. В то же время гомогенные бляшки и бляшки 6-го типа преобладали у больных с бессимптомным течением заболевания (44,8%). У пациентов с дисциркуляторной энцефалопатией практически в равном соотношении представлены бляшки 4-го и 6-го типов. Однородные бляшки высокой эхогенности диагностированы только у пациентов с I и III степенью ишемии головного мозга.

В 122 наблюдениях сопоставлены результаты дуплексного сканирования с данными, полученными при макроскопическом интраоперационном исследовании удаленной бляшки (табл. 3).

На первый взгляд, приведенные в таблице данные о расхождении результатов УЗИ: на фоне количественного преобладания УЗ-заключений о наличии в стенке сонных артерий неоднородной АСБ с преобладанием гипоэхогенной зоны без нарушения целостности покрышки (тип 4), макроскопическое интраоперационное исследование чаще свидетельствовало о наличии фиброзной бляшки с неровной поверхностью. Выявленные расхождения могут объясняться тем, что при визуальном исследовании обращают внимание на наличие целостной фиброзной покрышки, под которой на фоне фиброза могут располагаться очаги атероматоза и кровоизлияния, чего нельзя обнаружить при интраоперационной визуальной оценке удаленной бляшки.

Таблица 2

СОПОСТАВЛЕНИЕ СТРУКТУРЫ АСБ ПО ДАННЫМ УЗИ СО СТЕПЕНЬЮ ИШЕМИИ ГОЛОВНОГО МОЗГА

Структура бляшки	Степень ишемии головного мозга			
	I	II	III	IV
Однородная (типы 1, 2 и 3)	3	–	4	–
Тип 4	9	3	13	30
Тип 5	4	7	2	17
Тип 6	13	1	11	4
Всего	29	11	30	51

Таблица 3

СОПОСТАВЛЕНИЕ РЕЗУЛЬТАТОВ МАКРОСКОПИЧЕСКОГО И УЗ-ИССЛЕДОВАНИЯ В ОЦЕНКЕ СТРУКТУРЫ АСБ

Структура бляшки по данным УЗИ	Макроскопическое исследование АСБ					
	фиброзная		атероматоз	атероматоз с кровоизлиянием	атероматоз, кровоизлияние, изъязвление	кальцинированная
	гладкая	неровная				
Тип 1	1	3	–	–	–	3
Тип 4	2	13	22	18	1	–
Тип 5	–	1	4	5	20	–
Тип 6	2	5	–	–	–	22
Всего	5	22	26	23	21	25

Дальнейшему гистологическому исследованию с последующим сопоставлением с данными комплексного УЗИ подвергнуты 25 фрагментов стенки артерий, содержащих АСБ. По данным предоперационного УЗИ были диагностированы 7 однородных и 18 неоднородных бляшек. Во всех 7 наблюдениях однородные АСБ были образованиями с четкими ровными контурами, средней эхогенности, с наличием единичных точечных гиперэхогенных включений, не дающих акустических теней. Целостность покрышки была сохранена.

При гистологическом исследовании однородных АСБ определялись следующие варианты:

- фиброзная бляшка с точечными включениями кальция (n=2);
- фиброзная бляшка с отложением кристаллов холестерина (n=1);
- фиброзная бляшка с точечными включениями кальция и кристаллами холестерина (n=2);
- фиброзная бляшка с очагами гиалиноза и точечными включениями кальция (n=2).

В 7 наблюдениях из 18 неоднородные бляшки были представлены образованиями средней эхогенности, с наличием гипо- или анэхогенной зоны, занимающей большую площадь бляшки. В 3 случаях из 7 вся площадь бляшки была гипоэхогенной с наличием каркаса средней эхогенности по контуру бляшки. В 6 случаях в структуре бляшки определялись гиперэхогенные включения различного размера в виде точечных включений, глыбок или массивных гиперэхогенных включений с отсутствием или наличием акустической тени. Нарушение целостности покрышки бляшки диагностировано в 3 наблюдениях.

Результаты гистологического исследования неоднородных АСБ были такими:

- фиброзная бляшка с кровоизлиянием и включением кристаллов холестерина (n=1);
- фиброзная бляшка с пристеночным тромбозом, отложения солей кальция и кристаллов холестерина в толще бляшки (n=1);
- фиброзная бляшка с массивным атероматозом, гиалинозом, включениями солей кальция в виде пыли (n=1);
- фиброзная бляшка с атероматозом, фиброзом и множественными включениями кристаллов холестерина (n=1);
- бляшка в одном участке фиброзная с очагом кальциноза, в другом – определяется слоистый тромб, базальные слои которого гиалинизированы, на поверхности – свежий тромб (n=1);
- бляшка с обширным очагом атероматоза, пропитанным гемолизированной кровью (n=1);
- бляшка с атероматозом, внутрибляшечным кровоизлиянием в виде гематомы и пропитыванием гемолизированной кровью, гиалинозом, включениями кристаллов холестерина и участков кальциноза (n=1).

В остальных 11 бляшках основную площадь занимали гиперэхогенные включения с акустической тенью на фоне чередования анэхогенных, гипоэхогенных зон и участков средней эхоплотности. Нарушение целостности покрышки выявлено в 1 наблюдении.

При морфологическом исследовании бляшек были выявлены следующие варианты:

- фиброзная бляшка с обширным гиалинозом, включениями кальция и атероматозом (n=2);
- фиброзная бляшка с наличием атероматоза, кристаллов холестерина, массивных участков обызвествления (n=3);
- фиброзная бляшка с отложением кристаллов холестерина, солей кальция и диффузной лимфоидной инфильтрацией (n=1);
- фиброзная бляшка с массивным кальцинозом и атероматозом (n=5).

Таким образом, как показало сопоставление результатов ультразвукового и гистологического исследований, средняя эхогенность компонентов бляшки соответствует гиалинозу и фиброзу.

Мы провели градацию часто встречающихся гиперэхогенных структур в составе АСБ. Так, гиперэхогенные включения в толще атеросклеротической бляшки были представлены в виде:

1) точечных включений (при гистологическом исследовании могут соответствовать кристаллам холестерина, солям извести в виде пыли);

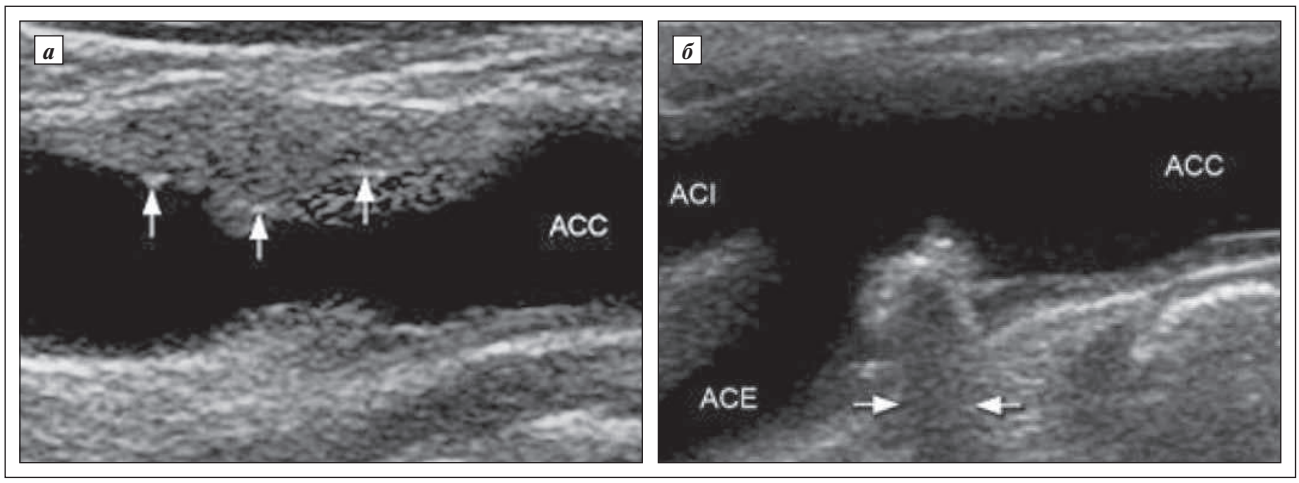

Рис. 5. *Гиперэхогенные структуры в составе бляшки:* ***а*** *– кристаллы холестерина;* ***б*** *– глыбки кальция, дающие акустическую тень*

2) глыбок – с акустической тенью (при гистологическом исследовании могут соответствовать участкам кальциноза); без акустической тени (при гистологическом исследовании могут соответствовать участкам фиброза, гиалиноза, отложениям кальция);

3) массивных включений (при гистологическом исследовании могут соответствовать участкам массивных очагов обызвествления).

Следует отметить, что крупные включения кальция дают широкую акустическую тень, которая, как правило, отсутствует у кристаллов холестерина (рис. 5 а, б). Гипоэхогенные зоны в составе бляшки в наших наблюдениях морфологически соответствовали атероматозу, кровоизлиянию в бляшку, лимфоидной инфильтрации, слоистому тромбу.

Резюмируя собственные исследования и публикации, посвященные изучению морфологической структуры удаленных бляшек, мы можем сделать вывод, что однородная анэхогенная бляшка представляет собой фиброзно-жировое образование, расположенное в субинтимальном слое артериальной стенки, содержащее большое количество липидов, и это коррелирует с высоким содержанием липопротеидов низкой плотности в сыворотке крови [3, 4].

Однородная бляшка средней эхогенности морфологически соответствует фиброзной бляшке, содержащей большое количество коллагена. Больше сложностей возникает при оценке компонентов гетерогенной бляшки. Согласно опубликованным данным, таким морфологическим находкам, как некрозы, геморрагии, липидные отложения и тромботические наложения, соответствуют гипо- и анэхогенные зоны. Однако даже при использовании новых режимов, которые повышают качество УЗ-изображения, не обнаружено дополнительных УЗ-критериев в интерпретации гипо- и анэхогенных зон, формирующих неоднородную бляшку [5, 6].

Крупные гиперэхогенные включения, по данным J. Hunt и соавт. [7], соответствуют кальцинозу и наличию костной ткани в бляшке.

Проведенное нами сопоставление результатов ультразвуковых и гистологических исследований позволяет детализировать классификацию A. Gray-Weale и соавт. [8], добавив оценку гиперэхогенных структур по их величине (точечные, в виде глыбок, массивные включения) и интенсивности (наличие или отсутствие акустической тени), а также ввести оценку состояния покрышки бляшки. Однако даже при использовании новых режимов УЗ-сканирования, которые повышают качество изображения, мы не обнаружили дополнительных УЗ-критериев в интерпретации гипо- и анэхогенных зон, формирующих неоднородную структуру АСБ.

Таблица 4

ЧАСТОТА ВЫЯВЛЕНИЯ РАННИХ РЕСТЕНОЗОВ У ПАЦИЕНТОВ, ПЕРЕНЕСШИХ РАЗЛИЧНЫЕ ВИДЫ РЕКОНСТРУКТИВНЫХ ОПЕРАЦИЙ НА ВСА, СО СРОКОМ НАБЛЮДЕНИЯ ДО 3 ЛЕТ

Вид операции на ВСА	Степень рестеноза, %			
	50–60	60–70	75–99	окклюзирующий тромбоз
Артериотомия с пластикой заплатой (n=48)	4 (8,3)	4 (8,3)	1 (2,1)	1 (2,1)
Эверсионная эндартерэктомия (n=58)	3 (5,2)	1 (1,7)	5 (8,6)	2 (3,4)
Стентирование ВСА (n=31)	1 (3)	1 (3)	1 (3)	–

Примечание. В скобках – %.

РЕЗУЛЬТАТЫ КЛИНИЧЕСКОГО И УЗ-ОБСЛЕДОВАНИЯ ПАЦИЕНТОВ ПОСЛЕ ЭНДОВАСКУЛЯРНОГО СТЕНТИРОВАНИЯ И РЕКОНСТРУКТИВНЫХ ОПЕРАЦИЙ НА СОННЫХ АРТЕРИЯХ

Проанализированы результаты УЗИ 142 больных, перенесших реконструкцию сонных артерий, со сроком после операции до 3 лет (табл. 4).

Несмотря на значительную техническую и методологическую разницу в выполнении открытых и эндоваскулярных вмешательств, в обоих случаях при оценке ближайших и отдаленных результатов оперативного лечения следует учитывать интраоперационное повреждение сосудистой стенки. В зоне операции в большей или меньшей степени нарушается целостность всех слоев артериальной стенки, часть клеток погибает. Восстановление сосудистой стенки сопровождается формированием новой внутренней оболочки – неоинтимы. В восстанавливающейся интиме происходит гиперплазия клеток, интима утолщается, что иногда приводит к рестенозу или окклюзии сосуда.

После реконструктивного или эндоваскулярного вмешательства пациенты нуждаются в обязательном регулярном наблюдении за состоянием артериальной стенки на месте удаленной или покрытой стентом бляшки. УЗИ – идеальный метод динамического наблюдения этих больных.

В норме в ближайшем послеоперационном периоде в зоне выполнения каротидной эверсионной атероэктомии стенка сонной артерии представлена лишь адвентицией (рис. 6), а после эндоваскулярного вмешательства все слои артериальной стенки сохранены, визуализируется стент (рис. 7).

УЗИ в ближайшем послеоперационном периоде позволяет диагностировать такие дефекты оперативного вмешательства, как гемодинамически незначимый резидуальный стеноз, изгиб артерии, флотация остатков интимы (после реконструктивных операций), неполное расправление стента, неполное покрытие атеросклеротической бляшки после эндоваскулярного вмешательства (рис. 8, 9) и т.д.

Эти ситуации требуют динамического наблюдения, поскольку могут стать причиной развития раннего рестеноза или тромбоза (рис. 10).

В ряде случаев даже нормальное течение позднего послеоперационного периода может осложниться развитием рестеноза. В литературе приводится множество определений рестеноза, однако наиболее часто рестенозом называют повторное сужение внутреннего просвета артерии на 50% и более. Рестеноз нельзя рассматривать как неудачу хирургического лечения, скорее, это естественный динамический процесс, развивающийся в сосудистой стенке на месте удаленной АСБ (рис. 10 а, б).

При каротидной эверсионной атероэктомии на участке поврежденной артериальной стенки начинаются репаративные процессы, заключающиеся в пролиферации гладкомышечных клеток медии. Пролиферация появляется примерно через 1 нед и закан-

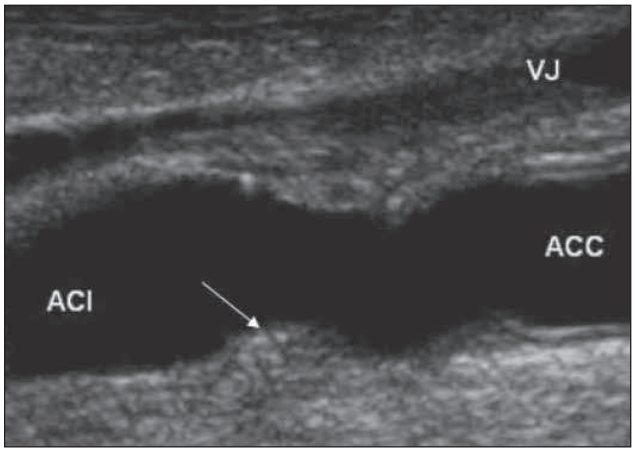

Рис. 6. *УЗ-изображение в В-режиме. Стенка сонной артерии в зоне реконструкции представлена адвентицией; VJ – яремная вена*

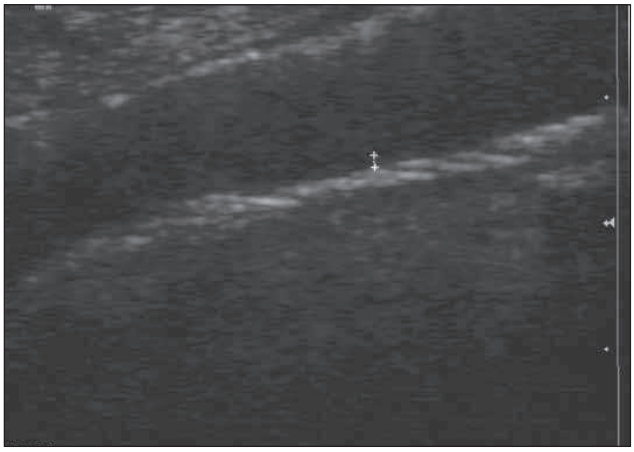

Рис. 7. *УЗ-изображение в В-режиме. В просвете сосуда визуализируется стент*

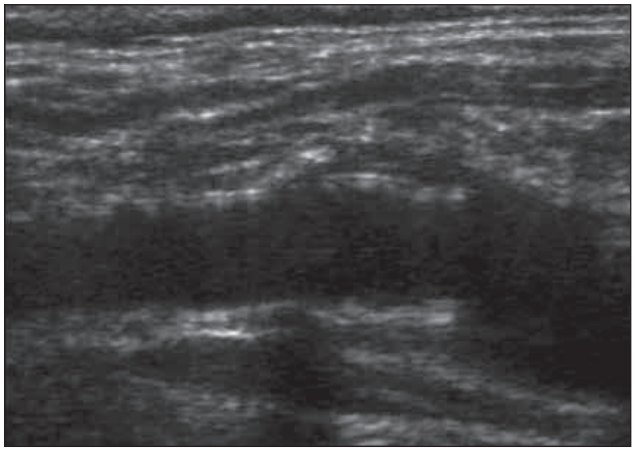

Рис. 8. *УЗ-изображение стента в ВСА. Неполное расправление стента*

Рис. 9. *Макропрепарат. Рестеноз стента ВСА через 6 мес после имплантации*

чивается к концу 1-го года после операции. Анализ сроков развития рестеноза у оперированных показал, что в достаточно короткие сроки после операции возможны спонтанное прогрессирование и утолщение внутренней оболочки реконструированной артерии. Более того, именно в течение 1-го послеоперационного года риск развития рестеноза наиболее велик [9].

Процесс прогрессирующего утолщения стенки оперированной артерии получил название неоинтимальной гиперплазии. Описаны механизмы гиперплазии интимы в эксперименте. Причем этот процесс отмечается как после эндартерэктомии, так и после стентирования артерии [10]. Показано, что гладкомышечные клетки мигрируют из медии в интиму после нарушения целостности эндотелия. Этому процессу предшествует адгезия тромбоцитов на поврежденной поверхности сосуда. В процессе адгезии тромбоциты вырабатывают не только вазоактивные вещества (серотонин, аденозинтрифосфат, фибриноген, фактор Виллебранда), но и факторы роста. Далее происходит миграция гладкомышечных клеток в интиму. Экспериментальные данные, полученные на крысах, свидетельствуют о том, что пролиферативная активность 30–40% клеток отмечается через 1 сут после повреждения, а на 2–4-е сутки начинается их миграция в интиму. По некоторым данным, максимальная пролиферация наблюдается на 2-е сутки после операции, а на 7-е сутки наступает реэндотелизация. К концу 1 нед митотический индекс возвращается к исходному. Другие исследователи сообщают, что регенерация и развитие интимальной гиперплазии начинаются на 5-е сутки после операции, к 15-му дню гиперплазия охватывает зону анастомоза, а к 28-м суткам гладкомышечные клетки густо покрывают зону анастомоза или заплаты и распространяются в трансплантат на глубину 2 мм. К 140-му дню происходит полная реэндотелизация поврежденной поверхности. Факторы роста контролируют завершение процесса и останавливают пролиферативную активность [9–11].

В клинической практике рестеноз формируется в течение первых 2 лет. В этот период на участке рестеноза сосудистая стенка представляет собой гладкую поверхность с морфологически выраженным фиброзом, скоплением гладкомышечных клеток и экстрацеллюлярного матрикса (рис. 11 а, б). Позднее в зонах рестеноза обнаруживают скопления липидов, кристаллы кальция, мелкие тромбы, располагающиеся на внутренней поверхности артерии. По мнению некоторых исследователей, эндотелий, появившийся в результате миграции гладкомышечных клеток, наиболее подвержен аккумуляции липидов. Пролиферативная активность субэндотелиальных клеток и повышенный синтез компонентов экстрацеллюлярного матрикса объединяют интимальную гиперплазию различного генеза и процессы развития атеросклеротических поражений [9].

УЗ-картина позднего рестеноза характеризуется наличием в просвете сосуда структуры, во многом

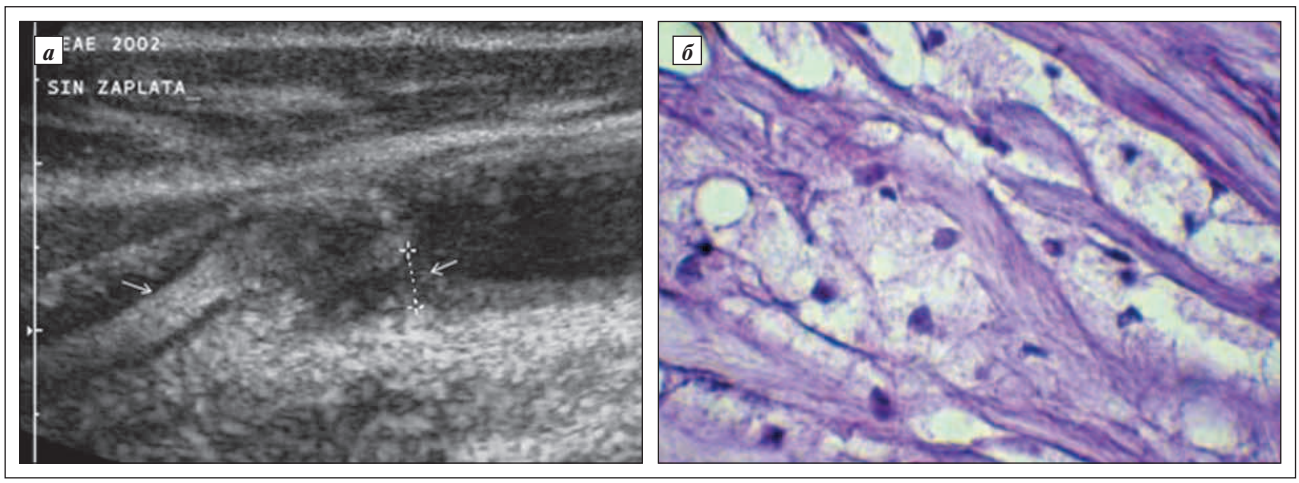

Рис. 10. *Состояние после каротидной эверсионной эндартерэктомии. Рестеноз. Циркулярное сужение просвета ВС:* ***а*** *– УЗ-изображение в режиме недопплеровской визуализации раннего рестеноза (стрелка);* ***б*** *– микропрепарат. Видны фибробласты и тонкие коллагеновые волокна*

сходной с гетерогенной АСБ, большая часть которой имеет пониженную эхогенность. Целостность покрышки может быть сохранена либо нарушена.

УЛЬТРАЗВУКОВОЕ И МОРФОЛОГИЧЕСКОЕ ИССЛЕДОВАНИЕ СТРУКТУРЫ АСБ В ПЕРИФЕРИЧЕСКИХ АРТЕРИЯХ

В последние 15 лет одним из самых востребованных диагностических методов, существенно дополняющим данные неинвазивного УЗ-дуплексного сканирования и ангиографии, оказывающим значительное влияние на ход эндоваскулярных вмешательств, стало внутрисосудистое УЗИ (ВСУЗИ).

При этом исследовании УЗ-датчик находится внутри сосуда. Поэтому не имеют значения факторы, влияющие на ангиографическое изображение (изгиб сосуда, наложение других сосудов, неадекватное позиционирование). Благодаря высокой частоте УЗ-сигнала (от 12 до 40 МГц) появляется возможность более тонкого исследования элементов сосудистой стенки, чем при неинвазивном методе УЗ-сканирования. Разрешающая способность такого сканирования приближается к сотым долям миллиметра. Это позволило некоторым разработчикам именовать данный вид исследования «виртуальной гистологией».

Обе методики сканирования нами применены у 230 больных с атеросклеротическими поражениями периферических артерий: у 115 – при подготовке, проведении и оценке результатов стентирования по поводу атеросклеротических сужений подвздошных артерий; у 70 больных, перенесших эндоваскулярное вмешательство на поверхностных бедренных артериях и у 45 – до и после стентирования устьев почечных артерий. Результаты ангиопластики и стентировния стенозов подвздошных артерий приближаются к таковым открытых реконструктивных операций в аортоподвздошном сегменте. 5-летняя проходимость стентированных артерий составляет 80 90%. Непосредственный успех стентирования артерий в бедренно-подколенном сегменте, по нашим данным, составляет 90%. Однако при длительных сроках наблюдения показатели проходимости снижаются до 60%.

У всех 230 больных со стенозом периферических артерий УЗ-сканирование было проведено до стентирования и в различные сроки после операции вплоть до 3 лет наблюдения. ВСУЗИ использовали у 22 больных и только на интраоперационном этапе в случаях сложной морфологии атеросклеротической бляшки или при противоречивых данных ангиографии для точного определения размеров применяемого стента и оценки непосредственных результатов стентирования.

Для выбора тактики лечения требуется подробная информация о гемодинамической значимости стеноза, строении и форме АСБ, конфигурации просвета сосуда. Поэтому комплексная интраоперационная оценка геометрии и композиции участка стеноза, полученная при ВСУЗИ (наличие кальцинатов, липидных включений, преобладание фиброзных структур и т.д.), помогает принять окончательное решение о необходимости эндоваскулярного лечения и в выборе метода.

Повторные ВСУЗИ выполнены у 10 больных с рестенозами в стентах, имплантированных в подвздошные артерии: у 8 – со стенозом стентов бедренных артерий и у 2 – с рестенозом стентированных почечных артерий.

УЗ-критерием гиперплазии неоинтимы как основной морфологической структуры рестеноза в стенте считается циркулярное, как правило, пролонгированное утолщение стенки артерии, имеющее гипоэхогенную неоднородную структуру, локализующееся в зоне реконструкции, толщиной ≥3,0 мм. Следует подчеркнуть, что в диагностике рестенозов имеются некоторые особенности. В частности, учитывая их гипоэхогенную структуру и зачастую сложную геометрическую форму, помимо продольного, обязательно необходимо поперечное сканирование зоны реконструкции как в В-режиме, так и в режиме ЦДК (рис. 12).

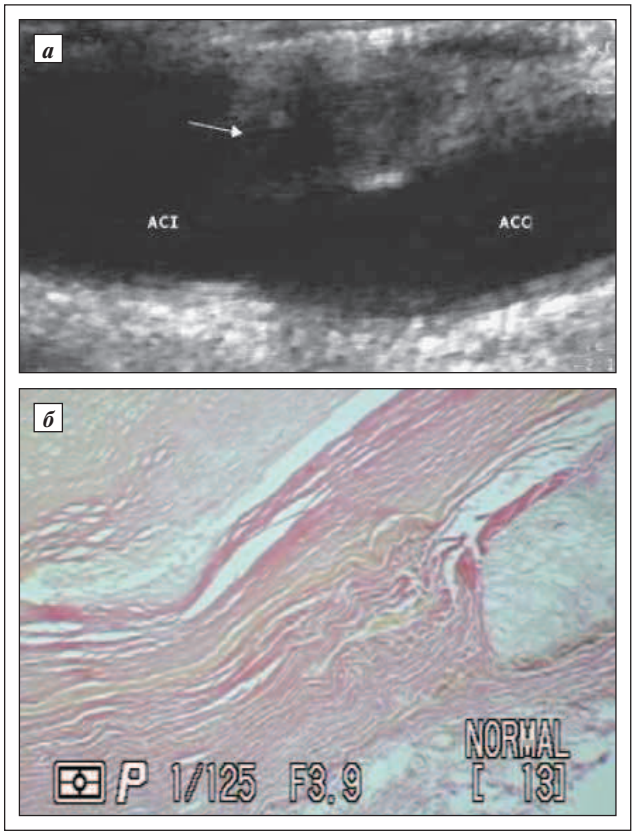

Рис. 11. *Поздний рестеноз в дистальном отделе общей сонной артерии с распространением на область дистального анастомоза через 11 лет после оперативного вмешательства:* ***а*** *– УЗ-изображение в В-режиме. Стрелкой отмечено нарушение целостности покрышки;* ***б*** *– гистологическая картина соответствует наличию грубой фиброзной ткани с обильными видоизмененными коллагеновыми волокнами, с наличием атероматоза у просвета сосуда*

О гемодинамической значимости рестеноза, обусловленного неоинтимальной гиперплазией, следует говорить при наличии сужения просвета артерии, локализующегося непосредственно в зоне оперативного вмешательства или внутри стента, стенозирующего просвет сосуда более чем на 50%, как по данным ангиографии (рис. 13, 14), так и по соответствующим изменениям спектра допплеровского сдвига частот [12, 13].

Такой же комплекс лучевых методов диагностики необходим в оценке степени рестеноза после стентирования почечных артерий. Ангиография позволяет оценить степень и протяженность сужения внутреннего просвета стентированного участка (рис. 15). Удается оценить положение самого стента, степень его раскрытости и иногда толщину гиперплазированной неоинтимы. С учетом разрешающей возможности метода можно достаточно точно измерить лишь просвет артерии и диаметр стента.

Неинвазивное УЗИ позволяет более дифференцированно исследовать просвет и стенку почечной артерии, определить геометрические параметры и морфологические характеристики гиперплазированной неоинтимы. Режим допплеровской оценки кровотока на уровне рестеноза в стенте и дистальнее его позволяет определить степень сужения (рис. 16). Для более детальной оценки положения стента по отношению к первичной АСБ, степени утолщения неоинтимы и точного выбора места повторного стентирования необходимо использование ВСУЗИ (рис. 17). У всех больных с рестенозом стентированного участка периферических артерий выполнено повторное стентирование «стент в стент».

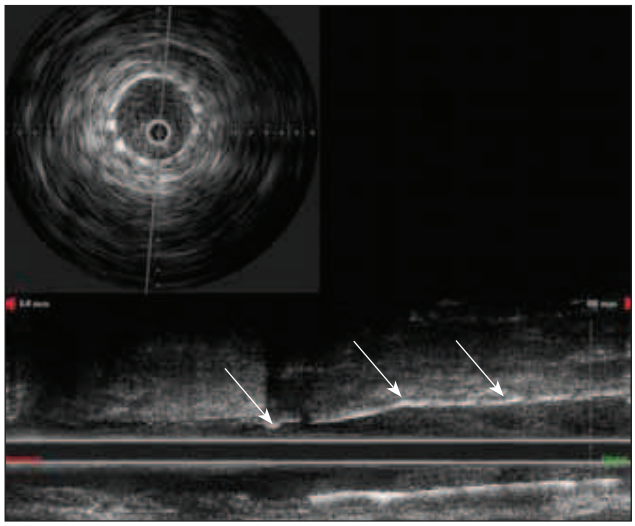

Рис. 12. *ВСУЗИ стентированного участка артерии. Поперечный срез и продольная реконструкция бедренной артерии. В просвете артерии визуализируется пролонгированная АСБ (1-й тип), прикрытая имплантированным стентом (стрелки)*

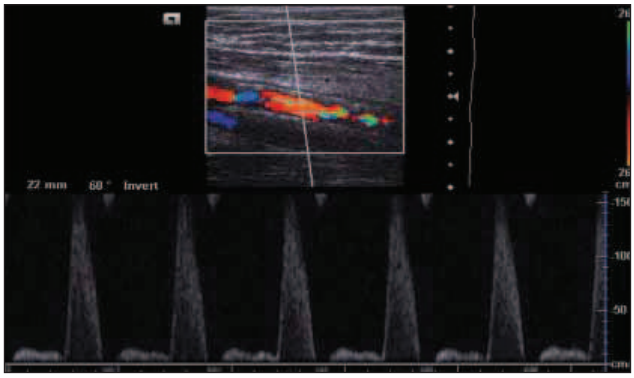

Рис. 14. *УЗ-изображение в режиме ЦДК бедренной артерии. Определяется пристеночный дефект окрашивания потока (гиперплазия интимы). Кровоток соответствует рестенозу до 50%*

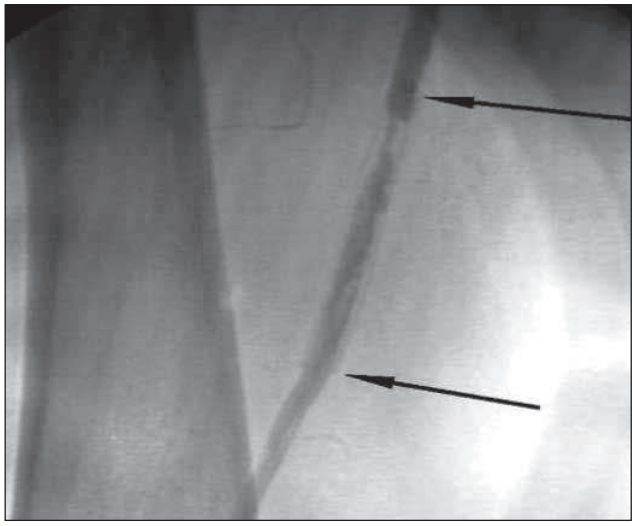

Рис. 13. *Ангиограмма. Гиперплазия интимы в стентированной бедренной артерии (стрелки)*

Рис. 15. *Ангиограмма. Рестеноз в стенте почечной артерии >50%*

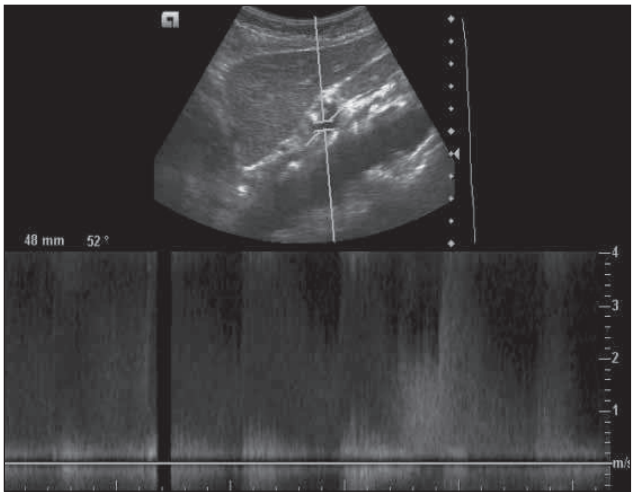

Рис. 16. *УЗ-изображение в В-режиме почечной артерии через 12 мес после стентирования. Кровоток соответствует рестенозу 90% в стенте*

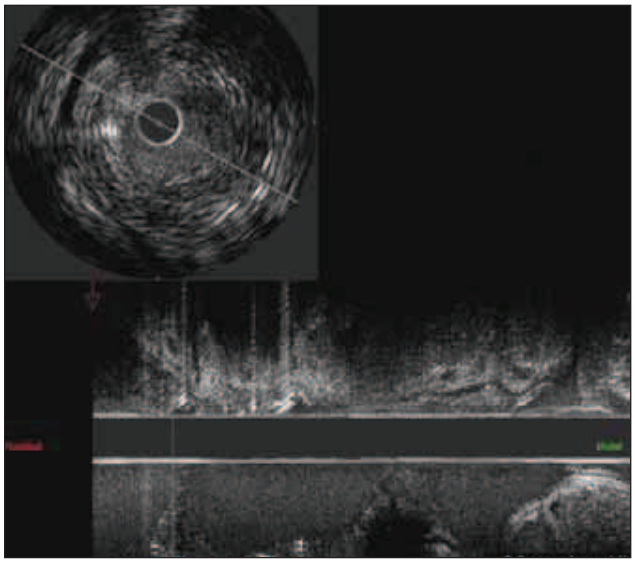

Рис. 17. *ВСУЗИ. Рестеноз 90%*

ЗАКЛЮЧЕНИЕ

Ретроспективный анализ данных ультразвукового и гистологического исследования фрагментов стенки ВСА, полученных при реконструктивных операциях, показал, что гипоэхогенная зона, диагностированная при УЗИ в структуре или на поверхности бляшки, соответствует кровоизлиянию, тромбозу и(или) атероматозным массам. Гиперэхогенные включения в структуре бляшки морфологически соответствуют кальцинозу и(или) кристаллам холестерина.

Сопоставление структурных особенностей атеросклеротического поражения стенки артерии со степенью ишемии головного мозга показало, что у больных с очаговой неврологической симптоматикой (IV степень ишемии головного мозга) бляшки с преобладанием гипоэхогенной зоны без нарушения целостности покрышки и с преобладанием гипоэхогенной зоны в сочетании с нарушением целостности покрышки выявлены соответственно в 92,2 и 91% случаев, в то время как у пациентов с I и III степенью ишемии – в 44,8 и 50%, что является показанием для выполнения каротидной эндартерэктомии у первой группы больных для предотвращения развития очаговой неврологической симптоматики.

Для выбора тактики лечения атеросклеротических стенозов и рестенозов периферических артерий требуется подробная информация о гемодинамической значимости стеноза, строении и форме АСБ, конфигурации просвета сосуда. Такая информация может быть получена не только с помощью ангиографии и неинвазивного УЗ-сканирования, но и при применении ВСУЗИ. Комплексная интраоперационная оценка участка стеноза, полученная при ВСУЗИ (наличие кальцинатов, липидных включений, преобладание фиброзных структур и т.д.), помогает принять правильное решение о необходимости эндоваскулярного лечения и выборе метода, особенно в случае развития рестеноза.

ЛИТЕРАТУРА

1. Reily L., Lusby R., Hughes L. et al. Carotid plaque histology using real-time ultrasonography: clinical and therapeutic implications. // Am. J. Surg. – 1983; 146: 188–93.
2. Gray-Weale A., Graham J., Burnett J. et al. Carotid artery atheroma; comparision of preoperative B-mode ultrasound appearance with carotid endarterectomy specimen pathology // J. Cardiovasc. Surg. – 1988; 29: 676–81.
3. AbuRahma A., Wulu J., Crotty B. Carotid plaque ultrasonic heterogeneity and severity of stenosis // Stroke. – 2002; 33: 1772–5.
4. Pedro L., Fernandes e Fernandes J., Pedro M. Ultrosonographic risk score of carotid plaques // Eur. J. Vasc. Endovasc. Surg. – 2002; 24: 492–8.
5. Schulte-Altedorneburg G., Droste D., Haas N. et al. Preoperative B-mode ultrasound plaque appearance compared with carotid endarterectomy specimen pathology // Acta Neurol. Scand. – 2000; 101 (3): 188–94.
6. Тимина И.Е., Скуба Н.Д., Бурцева Е.А. и соавт. Сопоставление структуры атеросклеротической бляшки в сонной артерии по данным комплексного ультразвукового и гистологического исследований // Ультразвуковая и функциональная диагностика. – 2004; 3: 81–7.
7. Hunt J., Fairman R., Mitchell M. et al. Bone formation in carotid plaque. A clinicopathological study // Stroke. – 2002; 33: 1214–9.
8. Gray-Weale A., Graham J., Burnett J. et al. Carotid artery atheroma; comparision of preoperative B-mode ultrasound appearance with carotid endarterectomy specimen pathology // J. Cardiovasc. Surg. – 1988; 29: 676–81.
9. Keberly M. et al. Tree-Demensional Power Doppler Sonography in Screening for Carotid Artery Disease // Clin. Ultrasound. – 2000; 28: 441–51.
10. Коков Л.С., Капранов С.А., Долгушин Б.И., Троицкий А.В., Протопопов А.В., Мартов А.Г. Руководство – Под ред. М.: Издательский дом «ГРААЛЬ», 2003. – 384 с.
11. Clowes A., Schwartz S. Significance of quiescent smooth migration in the injured rat carotid artery // Circ. Res. – 1985; 56: 139–45.
12. Шутихина И.В., Зятенков А.В., Коков Л.С. Современные подходы к диагностике и лечению вазоренальной гипертензии. Часть 1 // Диагностическая и интервенционная радиология. – 2012; 6 (1): 79–86.
13. Шутихина И.В., Коков Л.С. Ультразвуковые технологии в эндоваскулярной хирургии В кн. «Рентгеноэндоваскулярная хирургия в неотложной практике». – 2012; 70–3.