© **Коллектив авторов**, 2012
УДК 616.36-006.6-073.756.8-091.8

КОМПЬЮТЕРНО-ТОМОГРАФИЧЕСКИЕ И МОРФОЛОГИЧЕСКИЕ СОПОСТАВЛЕНИЯ ПРИ ГЕПАТОЦЕЛЛЮЛЯРНОМ РАКЕ РАЗЛИЧНОЙ СТЕПЕНИ ДИФФЕРЕНЦИРОВКИ

У.Н. Туманова[1], **Е.А. Дубова**[2], кандидат медицинских наук, **Г.Г. Кармазановский**[1], доктор медицинских наук, профессор, **А.И. Щеголев**[2], доктор медицинских наук, профессор

[1]ФГБУ «Институт хирургии им. А.В. Вишневского» Минздравсоцразвития России,

[2]ФГБУ «Научный центр акушерства, гинекологии и перинатологии им. акад. В.И. Кулакова» Минздравсоцразвития России, Москва

E-mail: u.n.tumanova@gmail.ru

Использование методики контрастного усиления при спиральной компьютерной томографии (СКТ) позволяет изучить особенности гемодинамики в ткани опухоли и тем самым облегчает дифференциальную диагностику.

Авторами проведено сопоставление данных СКТ с результатами морфологического исследования гепатоцеллюлярного рака (ГЦР) разной степени дифференцировки у 21 больного (13 мужчин и 8 женщин в возрасте 18–72 лет). На дооперационном этапе всем больным проводилась СКТ с болюсным контрастным усилением (по 4 фазам исследования). На гистологических препаратах резецированной ткани ГЦР иммуногистохимическим методом выявляли кровеносные сосуды с использованием антител к CD34 и CD105 и проводили морфометрический анализ.

При морфологическом изучении гистологических препаратов операционного материала у 6 пациентов диагностирован высокодифференцированный (ВД), у 12 – умеренно дифференцированный (УД) и у 3 – низкодифференцированный (НД) вариант ГЦР. КТ-показатели плотности новообразования различаются при разной степени гистологической дифференцировки и зависят от фазы КТ-исследования. Более высокая плотность в случае ВД ГЦР в нативную и венозную фазы согласуется с выявленными при морфометрическом исследовании бóльшими значениями количества кровеносных сосудов и площадью их поперечного сечения. При иммуногистохимической реакции с антителами к CD105 в опухолевой ткани независимо от степени ее гистологической дифференцировки обнаружено меньшее количество кровеносных сосудов (по сравнению с CD34-позитивными сосудами). При корреляционном анализе выявлены особенности взаимосвязей между показателями КТ-плотности и ангиоархитектоники ткани ГЦР.

КТ-характеристики ГЦР зависят от фазы исследования, количества поступившего контрастного вещества и степени гистологической дифференцировки. Иммуногистохимические и морфометрические показатели сосудистого русла также зависят от степени злокачественности новообразования.

Ключевые слова: *гепатоцеллюлярный рак, иммуногистохимия, денсность, компьютерная томография, морфометрия, кровеносный сосуд*

COMPUTED TOMOGRAPHIC AND MORPHOLOGICAL COMPARISONS IN HEPATOCELLULAR CARCINOMA AT VARIOUS GRADES OF DIFFERENTIATION

U.N. Tumanova[1], E.A. Dubova[2], G.G. Karmazanovsky[1], A.I. Shchegolev[2]

[1]Federal State Budgetary Institution «Vishnevsky Institute of Surgery» of the Ministry of Healthcare and Social Development of the Russian Federation,

[2]Federal State Budget Institution «Research Center for Obstetrics, Gynecology and Perinatology» of the Ministry of Healthcare and Social Development of the Russian Federation

The Use of the technique of contrast enhancement in spiral computed tomography (SCT) allows us to study the peculiarities of hemodynamics in the tumor tissue and thus facilitates the differential diagnosis.

Comparison of SKT data with the results of morphological study of hepatocellular carcinoma (HCC) at various stages of differentiation.

The work is based on the clinical and morphological comparisons performed in 21 patients (13 males and 8 females, aged 18–72 years with HCC without concomitant liver cirrhosis. At the preoperative stage all patients underwent spiral computed tomography (CT) with bolus contrast enhancement (during four phases of the study). In histological preparations of resected HCC tissues with the use of antibodies to CD34 and CD105 by immunohistochemical method blood vessels were detected, and morphometric analysis was performed.

In morphological study of histological preparations of operation material from 6 patients well-differentiated variant of HCC, in 12 cases – moderately differentiated, and 3 patients – low differentiated variant of HCC was diagnosed. CT densities of tumors are distinguishable at various stages of histological differentiation and depend on the phase in the CT study. Higher meanings of CT density in HCC HD at the native and venous phase are consistent with larger values of the number and cross-sectional area of blood vessels, identified by ourselves with morphometric study. In immunohistochemical reactions with antibodies to CD105 in tumor tissues the number of revealed blood vessels is less than the number CD34 positive vessels, irrespective of the stage of histological differentiation. The features of the relationship between CT density performance and HCC tissue angioarchitectonics have been revealed with correlation analysis.

CT characteristics of HCC depend on the phase of the study, the number of incoming contrast agent and the stage of histological differentiation. Immunohistochemical and morphometric characteristics of the vascular bed are also dependent on the grade of malignant neoplasms.

Key words: *hepatocellular carcinoma, immunohistochemistry, density, computed tomography, morphometry, blood vessels*

Спиральная компьютерная томография (СКТ) – один из основных методов неинвазивной диагностики очаговых поражений печени. СКТ позволяет определить топографию и распространенность патологического процесса, а также с высокой степенью вероятности установить нозологический диагноз.

В основе метода лежит оценка денситометрических показателей, на основании чего все очаговые образования печени подразделяют на 3 группы:

- гиподенсные – плотность образования на сканах ниже плотности ткани печени в данную фазу сканирования;
- гиперденсные – плотность образования выше показателей паренхимы печени;
- изоденсные – плотность образования совпадает с плотностью печени в данную фазу сканирования [1].

Внедрение в практику КТ-исследования методики контрастного усиления с внутрисосудистым введением рентгеноконтрастных препаратов способствовало значительному улучшению визуализации и дифференциальной диагностики очаговых образований печени. В этом случае анализ томограмм проводится в нативную, артериальную, венозную (портальную) и отсроченную (интерстициальную) фазы, что позволяет изучить изменения денситометрических показателей в разные фазы исследования и тем самым получить информацию об особенностях гемодинамики. Наибольшую роль контрастное усиление изображения играет в случае малого градиента плотности между областью поражения и окружающей паренхимой в нативную фазу.

Практически все злокачественные опухоли в артериальную фазу отмечаются большей плотностью, чем окружающая их паренхима печени, поскольку имеют только артериальное кровоснабжение и характеризуются процессами опухолевого неоангиогенеза [2, 4]. Однако печень имеет двойное кровоснабжение, что значительно затрудняет КТ-диагностику ее образований.

Целью настоящего исследования было сопоставление данных СКТ с результатами морфологического исследования гепатоцеллюлярного рака (ГЦР) разной степени дифференцировки.

МАТЕРИАЛЫ И МЕТОДЫ

Работа основана на клинико-морфологических сопоставлениях у 21 больного (13 мужчин и 8 женщин в возрасте 18–72 лет), оперированного в Институте хирургии им. А.В. Вишневского по поводу ГЦР.

На дооперационном этапе всем больным проводили СКТ с болюсным контрастным усилением на аппаратах Philips Brilliance 64 CT и Philips Secura CT. Инъекцию контрастного препарата выполняли с помощью 2-головчатого автоматического инъектора OptiVantage DH (Mallinckrodt; Inc) со скоростью 4 мл/с. Для запуска сканирования использован программный пакет «bolus tracking» («погоня за болюсом»). Анализировали 4 фазы: нативную, артериальную, венозную, отсроченную. На полученных КТ-сканах определяли локализацию, размеры, границы и денситометрические показатели образования. Участки ткани опухоли, в которых не наблюдалось изменений картины после введения контрастного вещества, расценивались как области некроза и были исключены из последующего анализа.

Полученный после резекции операционный материал подвергали комплексному макро- и микроскопическому исследованию. Гистологическое исследование проводили на парафиновых срезах, окрашенных гематоксилином и эозином. Степень гистологической дифференцировки определяли согласно рекомендациям ВОЗ по Международной гистологической классификации опухолей печени [9]. У 6 пациентов диагностирован высокодифференцированный (ВД), у 12 – умереннодифференцированный (УД), у 3 – низкодифференцированный (НД) варианты ГЦР.

Выявление кровеносных сосудов в ткани ГЦР проводили путем иммуногистохимического исследования с использованием готовых к употреблению моноклональных мышиных антител к CD34 (клон QBEnd/10), а также кроличьих поликлональных антител к CD105 и полимерной системы детекции производства Spring Bioscience. Предварительную демаскировку антигена проводили кипячением образцов в растворе цитратного буфера с pH 6,0. Блокирование эндогенной пероксидазы осуществляли, обрабатывая срезы 0,3% раствором перекиси водорода в течение 15 мин. В качестве фонового красителя использовали гематоксилин.

Морфометрический анализ препаратов проводили с помощью системы анализа изображения на базе микроскопа «Axio Imager M1» с использованием программы AxioVision (Carl Zeiss). Определяли площадь и периметр сосудов, а также их количество в поле зрения.

Таблица 1

КТ-ПЛОТНОСТЬ (ЕД. Н) ТКАНИ ГЦР ПРИ РАЗЛИЧНОЙ СТЕПЕНИ ДИФФЕРЕНЦИРОВКИ (M±SD)

Вариант ГЦР	Фаза КТ-исследования			
	нативная	артериальная	венозная	отсроченная
ВД	41,3±9,0	72,3±21,2	86,8±20,6	68,2±10,9
УД	35,9±8,7	84,2±34,2	82,8±23,9	67,4±15,2
НД	32,7±12,4	65,3±5,0	62,0±10,6	58,0±4,3

Статистическую обработку результатов проводили с использованием программного пакета «Statistica 6.0». Рассчитывали среднее значение (M), стандартное отклонение (SD), ошибку среднего (m). Взаимосвязь параметров изучали в ходе корреляционного анализа с вычислением коэффициентов корреляции. Силу связи оценивали по 4 степеням: сильная ($r \geq 0,7$), значительная ($0,5 \leq r < 0,7$), умеренная ($0,3 \leq r < 0,5$), слабая ($r < 0,3$).

РЕЗУЛЬТАТЫ И ОБСУЖДЕНИЕ

При СКТ нами установлено, что показатели плотности ткани ГЦР зависят как от степени ее гистологической дифференцировки, так и фазы КТ-исследования (табл. 1). Так, наибольшая плотность ткани новообразования в нативную фазу отмечается при ВД ГЦР (рис. 1); при УД- и НД-формах (рис. 2) ее плотность меньше соответственно на 13,1 и 20,8%.

В артериальную фазу наблюдается повышение плотности опухолевой ткани: на 75,1% – при ВД, на 134,5% – при УД и на 99,7% – при НД ГЦР. Наиболее высокая плотность опухоли отмечается при УД ГЦР (выше, чем при ВД-форме, на 16,5%), а наименьшая – при НД-форме (соответственно на 9,7 и 22,4% меньше, чем при ВД и УД ГЦР).

В венозную фазу исследования отмечается по сравнению с артериальной увеличение (на 20,1%) плотности ткани ВД ГЦР и, напротив, снижение – при УД- и НД-формах соответственно на 1,7 и 5,0%. Вследствие этого максимальная плотность зарегистрирована нами при ВД, а минимальная – при НД ГЦР.

Отсроченная фаза КТ-исследования характеризуется снижением плотности во всех наших наблюдениях. Однако уровень снижения зависит от степени гистологической дифференцировки ГЦР. Наиболее выраженное (на 20,9% по сравнению с венозной фазой) снижение плотности отмечается при ВД-раке, в наименьшей степени (на 6,5%) – при НД-форме. В результате минимальные значения плотности наблюдаются при НД ГЦР: соответственно на 15 и 13,9% меньше показателей при ВД и УД ГЦР.

Для морфологической оценки степени васкуляризации ткани ГЦР нами было проведено иммуногистохимическое исследование с использованием антител к CD34 и CD105 (табл. 2). Как известно, CD34 относится к панэндотелиальным маркерам, реагирующим с большинством эндотелиальных клеток. В свою очередь, CD105 экспрессируется в участках неоангиогенеза в клетках растущих кровеносных сосудов [8].

При морфометрическом анализе сосудов, экспрессирующих CD34, нами установлено, что наибольшее их количество в поле зрения отмечается при ВД ГЦР (рис. 3). В ткани УД- и НД-рака их количество соответственно на 32,5 и 45,3% меньше, чем при ВД-форме. Максимальная средняя площадь сечения сосудов наблюдается при НД, минимальная – при УД ГЦР. Однако наибольшие значения суммарной площади сосудов в поле зрения (так называемая степень васкуляризации) характерны для ВД-рака. Минимальная степень васкуляризации наблюдается при НД-форме. При этом в ткани ВД ГЦР установлены наименьшие показатели среднего периметра и наибольшие – суммарного значения периметров сосудов в поле зрения. В ткани НД-формы, наоборот, отмечаются наибольшие значения среднего периметра и наименьшие – суммарного периметра сосудов.

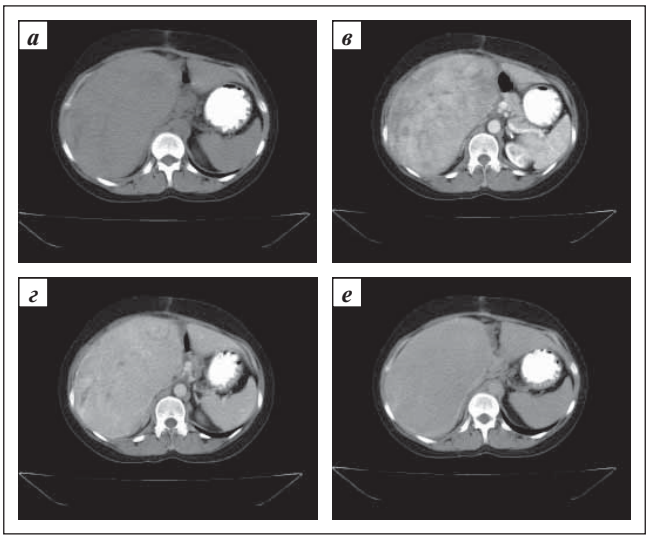

Рис. 1. *Компьютерно-томографические характеристики ВД ГЦР: а – нативная фаза исследования; б – артериальная фаза; в – венозная; г – отсроченная (здесь и на рис. 2).*

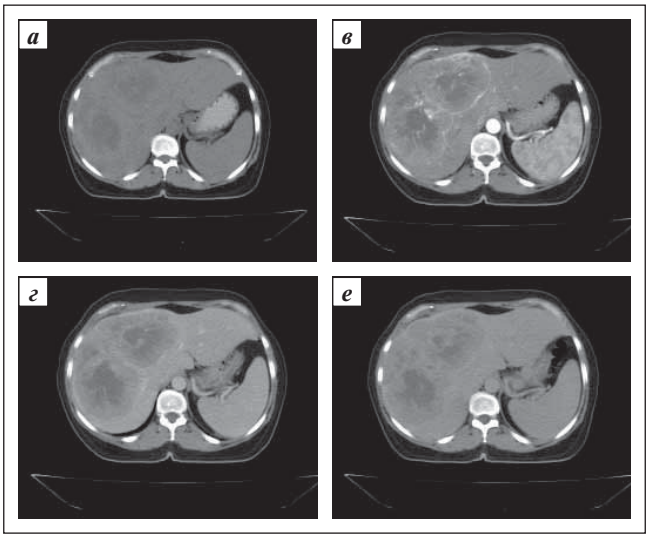

Рис. 2. *Компьютерно-томографические характеристики НД ГЦР*

Таблица 2

МОРФОМЕТРИЧЕСКИЕ ХАРАКТЕРИСТИКИ СОСУДОВ, ЭКСПРЕССИРУЮЩИХ CD34 И CD105, В ТКАНИ ГЦР РАЗЛИЧНОЙ СТЕПЕНИ ДИФФЕРЕНЦИРОВКИ (M±M)

Маркер	Форма ГЦР	N	S	P	S суммарная	P суммарный
CD34	ВД	23,4±1,9	283,8±22,7	71,6±5,8	6640,9±482,3	1675,4±102,8
	УД	15,8±1,2	265,4±23,2	80,1±6,2	4193,3±288,5	1265,6±93,6
	НД	12,8±0,9	305,8±25,1	86,2±6,2	3914,2±282,1	1103,4±84,7
CD105	ВД	14,5±1,9	232,4±19,9	65,3±4,1	3369,8±211,5	946,9±62,5
	УД	14,3±1,3	209,6±16,9	68,2±5,2	2997,3±263,6	975,3±83,5
	НД	6,1±0,5	284,5±22,2	69,5±6,6	1735,5±142,7	424,0±38,9

При иммуногистохимической реакции с антителами к CD105 в опухолевой ткани независимо от степени ее гистологической дифференцировки выявляется меньшее количество кровеносных сосудов по сравнению с CD34-позитивными сосудами (см. рис. 3). Так, в поле зрения ВД ГЦР определяется 14,5 сосудов, реагирующих на CD105, что на 38% меньше, чем в случае CD34-позитивных сосудов. При УД- и НД-формах рака их количество меньше соответственно на 9,5 и 52,3%. Средние и суммарные значения площади и периметра сосудов также меньше в случае реакции с CD105 (по сравнению с CD34-позитивными сосудами), однако зависимость их от степени гистологической дифференцировки в целом аналогична. Так, наибольшие значения средней площади CD105-позитивных сосудов отмечаются при НД ГЦР (превышают показатели при ВД- и УД-формах рака соответственно на 22,4 и 35,7%). Суммарные значения площади просвета кровеносных сосудов в поле зрения в ткани ВД ГЦР больше на 12,4 и 94,2% соответствующих показателей при УД и НД ГЦР.

Для выявления взаимосвязей между показателями КТ-плотности и морфометрическими характеристиками сосудов нами проведен корреляционный анализ. Рассчитанные коэффициенты корреляций представлены схематично на рис. 4, где отражены только сильные связи (r≥0,7).

Показатели КТ-плотности ткани ВД ГЦР имеют сильные прямые связи с суммарной площадью CD34-позитивных сосудов во все фазы КТ-исследования. В нативную и отсроченную фазы имеются также обратные связи со средними значениями периметра и площади сосудов. При анализе корреляций УД ГЦР отмечаются лишь 2 сильные обратные связи: с количеством кровеносных сосудов в нативную фазу и суммарным периметром их поперечных сечений в артериальную фазу исследования. НД-форма рака характеризуется отрицательными связями КТ-плотности с количеством и периметром сосудов в нативную и отсроченную фазы. В артериальную фазу имеются положительные корреляции со средней и суммарной площадью сосудов и отрицательная – с их количеством в поле зрения ткани.

В отношении CD105-позитивных сосудов наблюдается несколько иной характер взаимосвязей. Показатели КТ-плотности в случае ВД ГЦР имеют положительные корреляции только с периметром сосудов в нативную, венозную и отсроченную фазы. Для УД ГЦР установлены положительные связи средней и суммар-

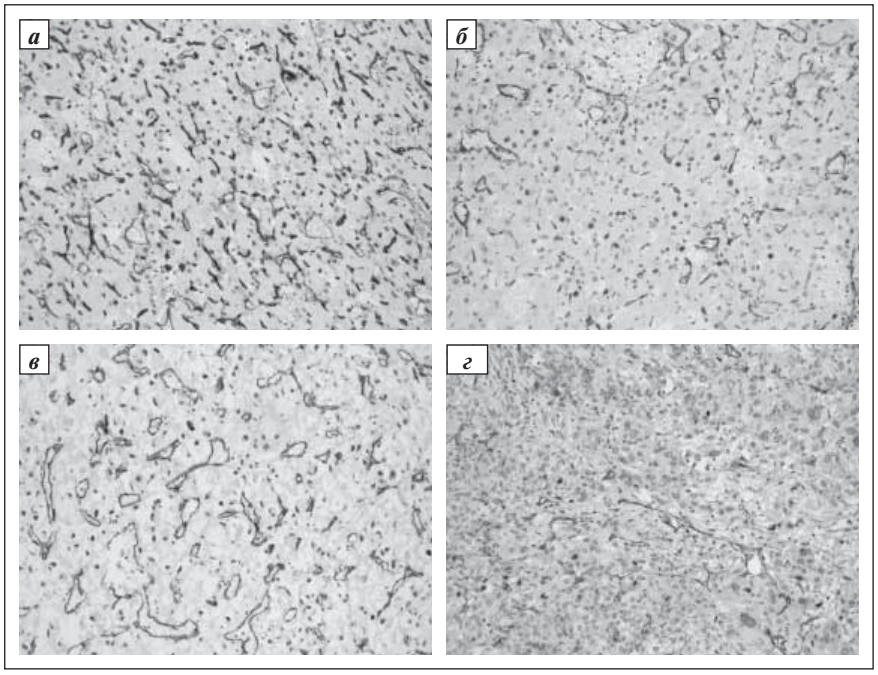

Рис. 3. *Иммуногистохимические характеристики ВД ГЦР (а, б) и НД ГЦР (в, г) печени: а, в – экспрессия CD34 в сосудах; б, г – CD105 в сосудах. Иммунопероксидазный метод, ×200*

ной площади сосудов с показателями КТ-плотности в нативную и артериальную фазы. При изучении НД-формы отмечено появление по сравнению с CD34-препаратами сильных положительных связей с периметром и площадью сосудов в нативную, венозную и отсроченную фазы исследования.

Следовательно, КТ-показатели плотности новообразования различаются при разной степени гистологической дифференцировки и зависят от фазы КТ-исследования. Более высокая плотность в наблюдениях ВД ГЦР в нативную и венозную фазы согласуется с выявленными нами при морфометрическом исследовании бóльшими значениями количества кровеносных сосудов и площади их поперечного сечения.

Действительно, важным компонентом процессов онкогенеза является образование новых кровеносных сосудов (опухолевый неоангиогенез). Поэтому при КТ-исследовании большинство новообразований являются гиперденсными и гиперваскулярными в артериальную фазу за счет большей васкуляризации опухолевой ткани и, соответственно, большего поступления контрастного вещества.

Однако печени присуще двойное кровоснабжение: нормальный ее кровоток на 2/3 осуществляется через воротную вену и на 1/3 – через печеночную артерию. В свою очередь, развитие ГЦР характеризуется не только усилением клеточного атипизма со снижением степени гистологической дифференцировки, но и изменениями ангиоархитектоники опухолевой ткани [6]. Согласно данным Y. Nakashima и соавт. [7], прогрессирование ГЦР сопровождается уменьшением количества портальных трактов и образованием так называемых непарных артерий, что приводит к снижению портального (воротного) притока и увеличению артериального. В последующем в ткани опухоли образуются синусоидоподобные пространства, подвергающиеся капилляризации [5]. Видимо, именно поэтому наибольшие показатели КТ-плотности опухолевой ткани зарегистрированы нами в венозную фазу для ВД-формы и в артериальную – для УД и НД ГЦР, т.е. в участок ВД-рака печени еще продолжает поступать кровь по воротной вене, а ткань УД и НД ГЦР уже лишена такого притока.

Кроме того, при иммуногистохимическом исследовании операционного материала нами

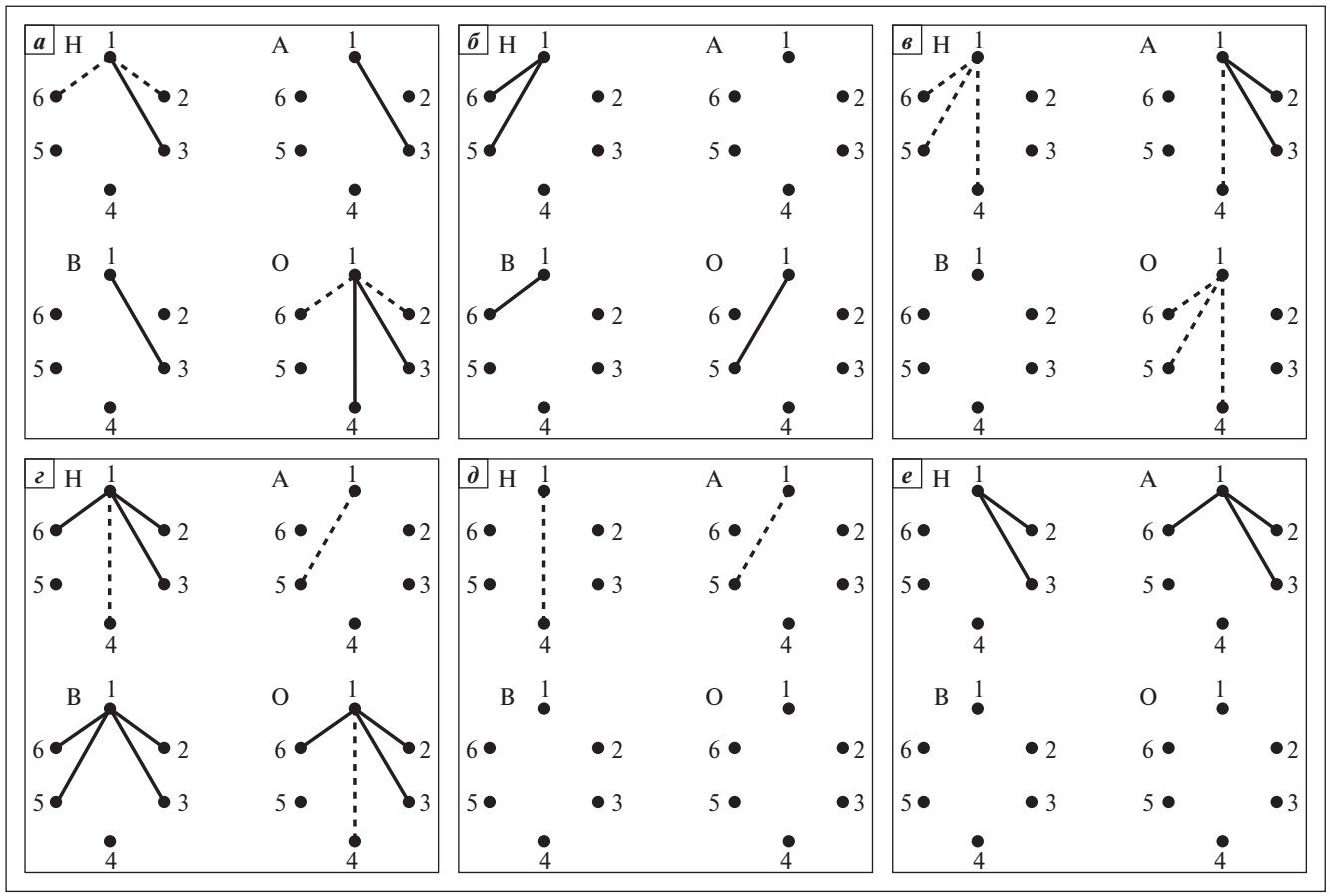

Рис. 4. *Схемы корреляционных связей КТ-плотности ткани ГЦР и морфометрических характеристик CD34 (а, в, д) и CD105 (б, г, е) позитивных сосудов. а, б – ВД ГЦР; в, г – УД ГЦР; д, е – НД ГЦР; Н – нативная, А – артериальная, В – венозная, О – отсроченная фаза КТ-исследования; 1 – КТ-плотность ткани ГЦР; 2 – средняя площадь сосудов; 3 – суммарная площадь сосудов в поле зрения; 4 – количество сосудов в поле зрения; 5 – сумма периметров сосудов в поле зрения; 6 – средний периметр сосудов*

установлено наличие как относительно старых (CD34-позитивных), так и новообразованных (CD105-позитивных) сосудов в ткани ГЦР. Наибольшее количество кровеносных сосудов, в том числе новообразованных, и более высокие значения их суммарной площади просвета выявлены в ткани ВД-рака. При снижении степени гистологической дифференцировки (увеличении степени злокачественности) отмечается уменьшение количества сосудов (особенно новообразованных) и суммарной площади их просветов. Выявленные нами изменения морфометрических показателей согласуются с данными литературы о меньших значениях внутриопухолевой плотности сосудов и угнетении процессов неоангиогенеза в новообразованиях большего размера и на более поздних стадиях развития [3]. Действительно, диаметр большинства изученных нами новообразований превышал 7 см, что свидетельствует о выраженном опухолевом процессе, несмотря на степень гистологической дифференцировки.

В то же время при корреляционном анализе нами выявлены особенности взаимосвязей между показателями КТ-плотности и ангиоархитектоники ткани ГЦР. Так, наличие в группе ВД ГЦР сильных положительных связей между КТ-плотностью и суммарной площадью сечений CD34 окрашенных сосудов и отсутствие таких взаимосвязей на препаратах с антителами к CD105 свидетельствует о том, что КТ-картина ВД ГЦР в основном обусловлена старыми неопухолевыми кровеносными сосудами. При НД-формах рака КТ-плотность, напротив, имеет сильные положительные связи с площадью просвета CD105 позитивных сосудов и отрицательные – с количеством CD34 окрашенных сосудов. То есть КТ-характеристики НД ГЦР зависят в основном от новообразованных сосудов.

Таким образом, компьютерно-томографические характеристики ГЦР зависят от фазы исследования, количества поступившего контрастного вещества и степени гистологической дифференцировки. Иммуногистохимические и морфометрические показатели сосудистого русла также зависят от степени злокачественности новообразования.

ЛИТЕРАТУРА

1. Хофер М. Компьютерная томография. 2-е изд. – М.: Мед. лит., 2008. – 224 с.
2. De Bazelaire C., Calmon R., Chapellier M. et al. CT and MRI imaging in tumoral angiogenesis // Bull. Cancer. – 2010; 97: 79–90.
3. El-Assal O., Yamanoi A., Soda Y. et al. Clinical significance of microvessel density and vascular endothelial growth factor expression in hepato-cellular carcinoma and surrounding liver: possible involvement of vascular endothelial growth factor in the angiogenesis of cirrhotic liver // Hepatology. – 1998; 27: 1554–62.
4. Johnson P., Horton K., Fishman E. Hypervascular gastric masses: CT findings and clinical correlates // Am. J. Roentgenol. – 2010; 195: 415–20.
5. Kin M., Torimura T., Ueno T. et al. Sinusoidal capillarization in small hepatocellular carcinoma // Pathol. Int. – 1994; 44: 771–8.
6. Kojiro. M. Pathology of hepatocellular carcinoma. Massachusetts: Blackwell Publishing, 2006. – P. 63–76.
7. Nakashima Y., Nakashima O., Hsia C. el al. Vascularization of small hepatocellular carcinomas: correlation with differentiation. – Liver. – 1999; 19: 12–8.
8. Tanaka F., Otake Y., Yanagihara K. et al. Evaluation of angiogenesis in non-small cell lung cancer: comparison between anti-CD34 antibody and anti-CD105 antibody // Clin. Cancer. Res. – 2001; 7: 3410–5.
9. Theise N., Curado M., Franceschi S. et al. (Eds.) WHO classification of tumours of the digestive system. – Lyon: IARC, 2010. – P. 205–216.