© **Коллектив авторов**, 2013
УДК 615.345/.35-006.6-091.8

КЛИНИЧЕСКАЯ ЗНАЧИМОСТЬ ЭКСПРЕССИИ Е-КАДГЕРИНА И KAI-1/CD82 ПРИ КОЛОРЕКТАЛЬНОМ РАКЕ

Е.М. Пальцева, доктор медицинских наук, **М.И. Секачева**, кандидат медицинских наук,
О.Ю. Самофалова, кандидат медицинских наук,
Л.Д. Козмин, кандидат медицинских наук, **Д.Н. Федоров**, кандидат медицинских наук
Российский научный центр хирургии им. акад. Б.В. Петровского РАМН, Москва
E-mail: paltseva-k@yandex.ru

Прогноз колоректального рака (КРР) – одного из самых распространенных онкологических заболеваний в мире – зависит от развития рецидива заболевания или появления гематогенных метастазов, наиболее часто обнаруживаемых в печени. Целью нашего исследования были поиск взаимосвязей экспрессии адгезивной молекулы Е-кадгерина и фактора супрессии метастазов KAI-1/CD82 с рядом клинико-морфологических параметров в группах больных КРР с метастазами в печени и без них, а также сравнение экспрессии исследуемых маркеров между группами пациентов. При иммуногистохимическом исследовании выявлено статистически значимое различие экспрессии Е-кадгерина и KAI-1 в ткани аденокарциномы и неизмененной слизистой оболочке толстой кишки. Их экспрессия не имела статистически достоверных связей со степенью дифференцировки и глубиной прорастания опухоли в обеих группах. При сравнении изучаемых маркеров в группах пациентов с гематогенными метастазами и без них выявлено статистически достоверное различие экспрессии Е-кадгерина между группами. Содержание KAI-1 в первичной опухоли при наличии метастазов в печени было несколько меньше, хотя достоверных различий не получено. Выявленные изменения, возможно, могут служить показателями прогрессии данного заболевания, что требует подтверждения в ходе дополнительных исследований.
Ключевые слова: *колоректальный рак, метастазы в печени, иммуногистохимия, Е-кадгерин, KAI-1*

CLINICAL SIGNIFICANCE OF E-CADHERIN AND KAI-1/CD82 EXPRESSION IN COLORECTAL CANCER

E.M. Paltseva, M.I. Sekacheva, O.Yu. Samofalova, L.D. Kozmin, D.N. Fedorov
B.V. Petrovsky Russian Surgery Research Center, RAMS, Moscow

The prognosis of one of the most commonly occurring malignancies worldwide – colorectal cancer (CRC) – depends on the development of disease recurrence and distant metastases, most frequently detected in the liver. The aim of our research was to study the association of adhesive molecule E-cadherin and tumor suppressor protein KAI-1/CD82 expression with clinical and morphological parameters in groups of patients with CRC without distant metastases and with liver metastases, and to compare their expression in two groups. Immunohistochemically E-cadherin and KAI-1 expression significantly differed in CRC specimens and normal mucosa. Their expression did not show any association with tumor differentiation and depth of invasion. Expression of E-cadherin statistically differed between two groups. KAI-1 displayed the tendency to weaker expression in the primary tumor of patients with liver metastases. These findings perhaps may be an indicator of CRC progression, but additional studies are needed.
Key words: *colorectal cancer, liver metastases, immunohistochemistry, E-cadherin, KAI-1*

Колоректальный рак – одно из наиболее распространенных онкологических заболеваний в мире, занимающее 3-е место в структуре смертности от злокачественных новообразований [12]. Несмотря на совершенствование хирургического и химиотерапевтического лечения, средняя 5-летняя выживаемость составляет лишь около 50%. Прогноз зависит, в первую очередь, от развития рецидива заболевания или появления гематогенных метастазов, наиболее часто обнаруживаемых в печени. Но даже после успешного удаления метастатических очагов в печени частота рецидивов достаточно высока, а 5-летняя выживаемость составляет 20–40%. Выявление пациентов с КРР с высокой вероятностью появления отдаленных метастазов после удаления первичной опухоли позволит своевременно обследовать таких пациентов и провести им необходимую терапию [13]. Поэтому одной из основных проблем является поиск надежных критериев прогнозирования развития гематогенных метастазов КРР.

Метастатический каскад начинается с нарушения эпителиальной целостности, что дает возможность опухолевым эпителиальным клеткам проникать в окружающую строму, кровеносные и лимфатические сосуды и, наконец, инфильтрировать другие органы. Эпителиальные клетки связаны между собой адгезивными молекулами, среди которых одной из основных является Е-кадгерин [3, 11]. Снижение его экспрессии отмечается при различных эпителиальных злокачественных опухолях: при

раке легких уменьшение содержания Е-кадгерина ассоциировано с наличием метастазов в лимфатических узлах, низкой степенью дифференцировки и плохим прогнозом; при раке поджелудочной железы – с прогрессией опухоли и развитием метастазов; при гепатоцеллюлярной карциноме – с рецидивом заболевания; при колоректальном раке – с развитием лимфогенных и гематогенных метастазов, рецидивом заболевания [1, 5, 7, 10].

Фактор супрессии метастазов KAI-1/CD82 является трансмембранным гликопротеином. Связываясь с другими клетками, в том числе через Е-кадгерин, или компонентами внеклеточного матрикса, он подавляет способность опухолевых клеток метастазировать [6, 8]. Экспрессия KAI-1/CD82 уменьшается при прогрессировании большинства опухолей эпителиальной природы. Его содержание понижено при раке мочевого пузыря, яичников, гепатоцеллюлярном раке, раке пищевода и КРР. Снижение экспрессии KAI-1 является предиктором плохого прогноза (лимфогенное и гематогенное метастазирование, низкая выживаемость) при раке предстательной железы, легких, молочной и поджелудочной желез [4, 6]. Все эти данные свидетельствуют о роли KAI-1 в метастазировании опухолевых клеток. Изменение его содержания при КРР изучено не достаточно, тем не менее есть исследования, подтверждающие наличие связи его экспрессии с прогрессированием этого заболевания [4, 16].

Нами исследована экспрессия Е-кадгерина и KAI-1/CD82 в первичных опухолях больных КРР без отдаленных метастазов и больных КРР с гематогенными метастазами в печени. Целью исследования были поиск в каждой из групп взаимосвязей особенностей экспрессии Е-кадгерина и KAI-1 с рядом клинических и морфологических параметров, а также сравнение экспрессии исследуемых маркеров между группами пациентов для установления возможности их использования в качестве маркеров прогнозирования появления метастазов в печени.

МАТЕРИАЛ И МЕТОДЫ

Исследование выполнено на операционном материале 83 больных КРР, находившихся на лечении в Российском научном центре хирургии им. акад. Б.В. Петровского РАМН с 2007 по 2012 г. В 1-ю группу вошли 29 пациентов (15 – мужчин и 14 – женщин в возрасте от 36 до 75 лет; медиана – 60,5 года) с метастазами в печени на момент операции, во 2-ю – 54 пациента (25 – мужчин и 29 – женщин, в возрасте от 28 до 79 лет; медиана – 62 года) без гематогенных метастазов как на момент операции, так и в период наблюдения. У 11 пациентов 2-й группы выявлены метастазы в регионарных лимфатических узлах. Пациенты с метастазами в печени прослежены в сроки от 3 до 48 мес (медиана – 27 мес), без гематогенных метастазов – в сроки от 1 до 52 мес после операции (медиана – 47,5 мес). В контрольной группе было представлено 15 образцов: 7 образцов морфологически неизмененной ткани слизистой оболочки толстой кишки больных КРР и 8 образцов дивертикулов толстой кишки без признаков воспаления.

Материал фиксировали в 10% нейтральном забуференном формалине и заливали в парафин. Для морфологического исследования срезы толщиной 3–4 мкм окрашивали гематоксилином и эозином.

Для иммуногистохимического исследования (ИГХ) срезы толщиной 3–4 мкм монтировали на высокоадгезивные предметные стекла (PolysineSlides, GerhardMenzelGmbH). Депарафинирование и ИГХ-исследование проводили по стандартному протоколу в автоматическом режиме в анализаторе для иммуногистохимии Bond-Max, Leica. Были использованы первичные антитела к Е-кадгерину (DakoCytomation, клон NCH-38; разведение 1:30) и к KAI-1/CD82 (SantaCruzBiotechnology, клон G-2; разведение 1:400). В каждой серии препаратов использовали соответствующий положительный и отрицательный контроль. Срезы докрашивались гематоксилином. Препараты исследовали с помощью световой микроскопии. Интенсивность окрашивания при иммунопероксидазной реакции с антителами к Е-кадгерину оценивали полуколичественным методом; к KAI-1 – при подсчете окрашенных клеток в 10 полях зрения (ПЗ), экспрессия считалась низкой при количестве окрашенных клеток 0–20 в 10 ПЗ, высокой – при содержании >20 клеток в 10 ПЗ. Для визуализации изображения использовали цифровую камеру (Leica).

С целью установления в каждой из групп взаимосвязей особенностей экспрессии Е-кадгерина и KAI-1 с рядом морфологических данных (степенью дифференцировки, глубиной прорастания опухоли), а также различия экспрессии исследуемых маркеров между группами нами осуществлена статистическая обработка данных с помощью программы «STATISTICA 8.0» методами описательной статистики и при помощи построения таблиц сопряжения методом χ^2.

РЕЗУЛЬТАТЫ И ОБСУЖДЕНИЕ

В группе пациентов без гематогенных метастазов отмечалась глубина прорастания опухоли T1 в 3 (6%) случаях, T2 –в 11 (20%) случаях, T3 – в 35 (65%) случаях и T4 – в 5 (9%) случаях. Пациенты с гематогенными метастазами в печени распределились по глубине прорастания опухоли примерно таким же образом: T2 – 6 (21%) случаев, T3 – 21 (72%) случай, T4 – 2 (7%) случая; глубина прорастания T1 не отмечена.

У 2 (4%) пациентов без гематогенных метастазов была диагностирована аденокарцинома низкой степени дифференцировки, у 46 (85%) – умеренной и у 1 (2%) – высокой. У 5 (9%) пациентов выявлена муцинозная аденокарцинома. В группе обследованных с метастазами в печени диагностировано по 2 случая (по 7%) низкодифференцированной и высокодиффе-

ренцированной аденокарциномы, в 23 (79%) случаях – умеренно дифференцированная. У 2 (7%) пациентов отмечалась муцинозная аденокарцинома. Таким образом, в обеих группах превалировала умеренная степень дифференцировки.

При ИГХ-исследовании Е-кадгерина в препаратах неизмененной слизистой оболочки толстой кишки и КРР оценивали локализацию (мембрана, цитоплазма, мембрана и цитоплазма опухолевых железистых эпителиальных клеток) и интенсивность экспрессии (слабая, умеренная, выраженная). Интенсивность экспрессии маркера была равномерной во всех клетках опухоли либо отличалась в различных участках опухоли. В последнем случае нами оценивался превалирующий характер экспрессии.

При сравнении показателей экспрессии Е-кадгерина в ткани аденокарциномы с показателями данного маркера в неизмененной слизистой оболочке толстой кишки выявлено статистически достоверное различие ($p<0,001$). В контрольной группе во всех случаях отмечалось умеренное мембранное окрашивание, в то время как в опухолях пациентов с метастазами в печени преобладало выраженное и умеренное мембранно-цитоплазматическое окрашивание (по 11 случаев; 38% – табл. 1; см. рисунок, а), а в опухолях пациентов без гематогенных метастазов – слабая интенсивность окрашивания цитоплазмы (28 случаев; 52% – см. рисунок, б). В группе пациентов без гематогенных метастазов не выявлено отличий в экспрессии Е-кадгерина в зависимости от наличия или отсутствия опухолевых очагов в регионарных лимфатических узлах.

Для развития злокачественных эпителиальных опухолей характерны уменьшение экспрессии Е-кадгерина и изменение его локализации в клетке, а именно исчезновение мембранного окрашивания и аномальное накопление в цитоплазме опухолевых клеток либо появление смешанной мембранно-цитоплазматической локализации. Полная потеря мембранной экспрессии белка способствует инвазии опухолевых клеток и усилению как местной, так и отдаленной распространенности опухоли [14].

Для выяснения связи интенсивности и локализации экспрессии Е-кадгерина с глубиной прорастания опухоли пациенты в обеих группах были поделены на подгруппы T1-2 и T3-4. При анализе статистически достоверных ассоциаций не выявлено ($p>0,05$), но в целом для группы с гематогенными метастазами были характерными умеренное или выраженное мембранно-цитоплазматическое окрашивание при глубине прорастания T1-2 (6 случаев; 100%) и появление только цитоплазматической локализации маркера (4 случая; 17%) наряду со смешанной локализацией (19 случаев; 83%) при глубине прорастания T3-4. Для КРР без гематогенных метастазов, напротив, при глубине прорастания T1-2 чаще встречалась слабая цитоплазматическая экспрессия (10 случаев; 71%), а при T3-4 выявлена как слабая цитоплазматическая (18 случаев; 45%), так и умеренная или выраженная мембранно-цитоплазматическая (11 случаев; 28%) и слабая мембранно-цитоплазматическая (7 случаев; 18%) экспрессия.

По полученным нами данным, при наличии гематогенных метастазов при большей глубине прорастания опухоли у части пациентов отмечалась полная потеря мембранной экспрессии Е-кадгерина. Известно, что аномальная цитоплазматическая экспрессия данного маркера является предиктором плохого прогноза при КРР [3]. Показана достоверная взаимосвязь утраты Е-кадгерина в первичной опухоли с наличием инвазии сосудов, большей глубиной инвазии и поздней стадией заболевания [9].

Исследование зависимости между показателями экспрессии Е-кадгерина и степенью дифференцировки опухоли достоверных различий не выявило ($p=0,48$ в группе без метастазов и $p=0,78$ – в группе с метастазами). Возможно, это объясняется неравномерным распределением опухолей по степени дифференцировки (в обеих группах значительно преобладали умеренно дифференцированные аденокарциномы).

При сравнении экспрессии Е-кадгерина в первичных опухолях пациентов с гематогенными метастазами и без них выявлено, что в 1-й группе преобладает умеренное или выраженное мембранно-цитоплазматическое окрашивание (22 случая; 76%), во 2-й – слабое цитоплазматическое окрашивание (28 случаев; 52%) (см. табл. 1). Различия статистически достоверны ($p<0,001$).

Другими авторами показано, что при появлении метастазов КРР в печени снижается интенсивность экспрессии Е-кадгерина

Таблица 1

ЭКСПРЕССИЯ Е-КАДГЕРИНА В ПЕРВИЧНЫХ ОПУХОЛЯХ БОЛЬНЫХ КРР БЕЗ ГЕМАТОГЕННЫХ МЕТАСТАЗОВ И С МЕТАСТАЗАМИ В ПЕЧЕНИ

Локализация и интенсивность экспрессии	Больные без гематогенных метастазов, n (%)	Больные с метастазами в печени, n (%)
+++; мембранно-цитоплазматическая	1 (2)	11 (38)*
++; мембранно-цитоплазматическая	12 (22)	11 (38)*
+, мембранно-цитоплазматическая	9 (17)	3 (10)
++; цитоплазматическая	4 (7)	1 (4)
+; цитоплазматическая	28 (52)*	3 (10)

Примечание. * – $p<0,001$; (+) – слабая интенсивность иммунопероксидазного окрашивания, (++) – умеренная интенсивность, (+++) – выраженная.

в первичной опухоли [2] и увеличивается его накопление в цитоплазме при отсутствии мембранной локализации [3]. В нашем исследовании, напротив, сравнение экспрессии Е-кадгерина между группами пациентов с гематогенными метастазами и без них показало более выраженное его накопление при наличии метастазов. При этом в обеих группах у всех пациентов отмечалось характерное для опухолевой прогрессии аберрантное цитоплазматическое окрашивание. Нарушение межклеточных контактов при КРР зависит также от других адгезивных молекул, «кадгерин–катениновой системы», так как адгезивная функция молекулы Е-кадгерина осуществляется путем взаимодействия с актином цитоскелета через внутриклеточные белки, представленные катенинами. Возможно, полученные результаты свидетельствуют о превалирующей роли нарушения экспрессии других молекул адгезии при развитии гематогенных метастазов, в отличие от первичных опухолей, не давших отдаленных метастазов.

При ИГХ-исследовании экспрессии KAI-1/CD82 при КРР и в контроле выявлено статистически достоверное различие ($p<0,001$). В контроле во всех случаях отмечалось окрашивание >20 лимфоидных клеток стромы в 10 ПЗ (см. рисунок, в). При наличии метастазов в печени у 16 (55%) пациентов выявлено окрашивание 0–20 клеток в 10 ПЗ (см. рисунок, г), у 13 (45%) – >20 клеток в 10 ПЗ (табл. 2). В группе без гематогенных метастазов у 28 (51%) больных обнаружено окрашивание 0–20 клеток в 10 ПЗ, у 26 (49%) – >20 клеток в 10 ПЗ (см. табл. 2). Наличие метастазов в регионарных лимфатических узлах в этой группе пациентов не повлияло на экспрессию KAI-1 в первичной опухоли. Таким образом, при наличии гематогенных отсевов отмечается тенденция к снижению экспрессии фактора супрессии метастазов KAI-1.

В исследовании содержания KAI-1 не обнаружено ассоциаций интенсивности окрашивания с глубиной прорастания опухоли ни в одной из групп ($p=0,43$ – при отсутствии гематогенных метастазов; $p=0,77$ – в группе с метастазами). У пациентов без гематогенных метастазов при глубине прорастания T1-2 в 8 (57%) случаях отмечалась низкая экспрессия, в 6 (43%) случаях – высокая; при глубине прорастания T3-4 в 18 (45%) случаях выявлена низкая экспрессия, в 22 (55%) случаях – высокая. В группе с гематогенными метастазами при глубине прорастания T1-2 отмечено одинаковое количество случаев (по 3 пациента; 50%) с обоими типами экспрессии маркера, при T3-4 – у 13 (57%) пациентов экспрессия KAI-1 была низкой и у 10 (43%) – высокой. Таким образом, у пациентов с метастазами в печени при большей глубине прорастания отмечается меньшее количество клеток, экспрессирующих фактор супрессии метастазов KAI-1.

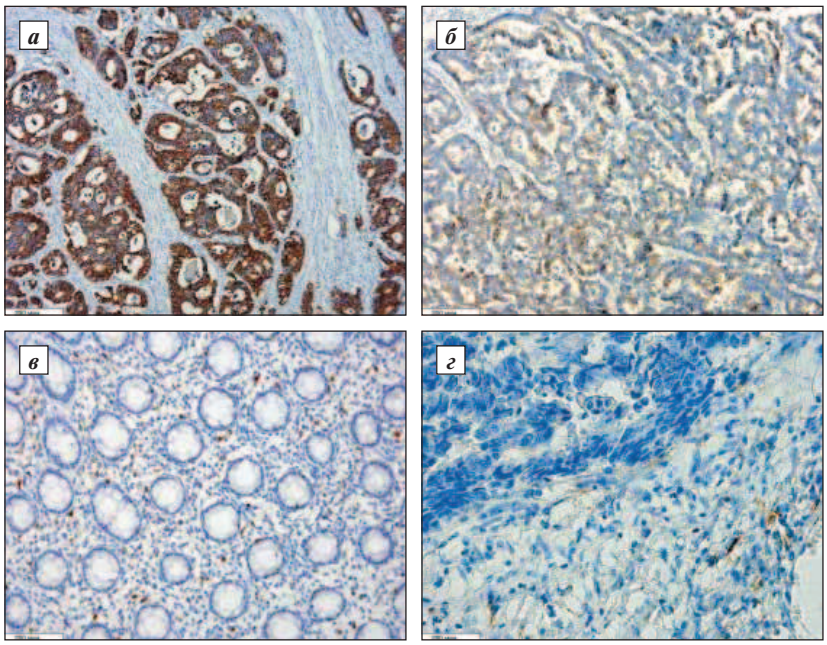

Экспрессия Е-кадгерина и KAI-1 в аденокарциномах толстой кишки и неизмененной слизистой оболочке толстой кишки: а – выраженная мембранно-цитоплазматическая экспрессия Е-кадгерина в аденокарциноме толстой кишки; ×100; б – слабая цитоплазматическая экспрессия Е-кадгерина в аденокарциноме толстой кишки; ×100; в – экспрессия KAI-1 в неизмененной слизистой оболочке толстой кишки, окрашивание >20 клеток лимфоидного ряда стромы в 10 ПЗ; ×200; г – экспрессия KAI-1 в аденокарциноме толстой кишки, окрашивание <20 клеток лимфоидного ряда стромы в 10 полях зрения; ×400; а–г – иммуногистохимическая окраска.

Таблица 2

ЭКСПРЕССИЯ KAI-1/CD82 В ПЕРВИЧНЫХ ОПУХОЛЯХ БОЛЬНЫХ КРР БЕЗ ГЕМАТОГЕННЫХ МЕТАСТАЗОВ И С МЕТАСТАЗАМИ В ПЕЧЕНИ

Интенсивность экспрессии	Больные без гематогенных метастазов, n (%)	Больные с метастазами в печени, n (%)
0–20 клеток в 10 ПЗ	28 (51)	16 (55)
>20 клеток в 10 ПЗ	26 (49)	13 (45)

Статистический анализ зависимости между количеством лимфоидных клеток стромы, экспрессирующих KAI-1, и степенью дифференцировки опухоли также не выявил достоверных различий (p>0,05).

В нашем исследовании экспрессии KAI-1/CD82 в контрольной группе во всех случаях отмечалось окрашивание >20 лимфоидных клеток стромы в 10 ПЗ и не было выявлено отсутствия окрашивания, тогда как в опухолевой ткани в значительном проценте случаев отмечалось отсутствие экспрессии данного маркера либо его небольшая экспрессия. Наши данные согласуются с работами других авторов, в которых показано, что экспрессия KAI-1/CD82 понижена в аденокарциномах толстой кишки по сравнению с нормой [15].

По нашим данным, иммунореактивность данного маркера не была связана с глубиной прорастания и степенью дифференцировки опухоли. Однако в группе с гематогенными метастазами отмечена следующая тенденция: при большей глубине прорастания отмечается меньшее количество клеток, экспрессирующих фактор супрессии метастазов KAI-1. Разными авторами получены противоречивые данные о связи экспрессии KAI-1 с морфологическими характеристиками при КРР, но выявлено, что при раке эндометрия более низкая степень дифференцировки ассоциирована с его меньшей экспрессией [6].

Сравнение экспрессии KAI-1в группах с наличием метастатических очагов в печени и без метастазов показало, что при наличии гематогенных отсевов содержание данного маркера в первичной опухоли несколько меньше: низкая экспрессия отмечена в 55% случаев с наличием метастазов и в 51% – без гематогенных метастазов (различия статистически не значимы, возможно, из-за недостаточно большой выборки; p=0,5). По данным других исследований, экспрессия фактора супрессии метастазов KAI-1 также уменьшается при развитии гематогенного метастазирования [15, 16]. KAI-1/CD82 подавляет способность клеток метастазировать, уменьшая их подвижность, и может рассматриваться как фактор прогнозирования течения КРР.

ЗАКЛЮЧЕНИЕ

В нашей работе показано статистически достоверное отличие экспрессии Е-кадгерина и KAI-1/CD82 в первичных опухолях больных КРР по сравнению с неизмененной слизистой оболочкой толстой кишки. Исследование молекулы адгезии Е-кадгерина и фактора супрессии метастазов KAI-1 в группах больных КРР с метастазами в печени и без гематогенных метастазов показало, что их экспрессия не имеет статистически достоверных связей со степенью дифференцировки и глубиной прорастания опухоли. Тем не менее при наличии отдаленных метастазов при большей глубине прорастания опухоли появлялись аномальная цитоплазматическая экспрессия при отсутствии мембранной локализации Е-кадгерина, не встречавшаяся при T1-2, а также снижение экспрессии KAI-1.

При сравнении изучаемых маркеров в группах пациентов с наличием метастатических очагов в печени и без них выявлено статистически достоверное различие экспрессии Е-кадгерина между группами. Для KAI-1 достоверной разницы не получено, однако при наличии гематогенных отсевов содержание данного маркера в первичной опухоли было несколько меньше. Для окончательного определения прогностической значимости Е-кадгерина и KAI-1/CD82 необходимо исследование с привлечением большего числа наблюдений.

ЛИТЕРАТУРА

1. Agnantis N., Goussia A., Batistatou A. et al. Tumor markers in cancer patients. An update of their prognostic significance. PartII // Invivo. – 2004; 18: 481–88.
2. Chen X., Wang Y., Xia H. et al. Loss of E-cadherin promotes the growth, invasion and drug resistance of colorectal cancer cells and is associated with liver metastasis // Mol. Biol. Rep. – 2012; 39 (6): 6707–14.
3. Elzagheid A., Älgars A., Bendardaf R. et al. E-cadherin expression pattern in primary colorectal carcinomas and their metastases reflects disease outcome // World J. Gastroenterol. – 2006; 12 (27): 4304–09.
4. Hashida H., Takabayashi A., Tokuhara T. et al. Clinical significance of transmembrane 4 superfamily in colon cancer // British J. Cancer. – 2003; 89: 158–67.
5. Kanazawa N., Oda T., Gunji N. et al. E-cadherin expression in the primary tumors and metastatic lymph nodes of poorly differentiated types of rectal cancer // Surg. Today. – 2002; 32 (2): 123–8.
6. Liu F-S., Dong J-T., Chen J-T. KAI1 metastasis suppressor protein is down-regulated during the progression of human endometrial cancer // Clin. Cancer Res. – 2003; 9: 1393–8.
7. Liu W., Zhang X. KAI1/CD82, a tumor metastasis suppressor // Cancer. Lett. – 2006; 240 (2): 183–94.
8. Liu X-Q., Rajput A., Geng L. et al. Restoration of transforming growth factor-β receptor II expression in colon cancer cells with microsatellite instability increases metastatic potential *in vivo* // J. Biol. Chem. – 2011; 286 (18): 16082–90.
9. Lugli A., Zlobec I., Minoo P. et al. Prognostic significance of the wnt signaling pathway molecules APC, β-catenin and E-cadherin in colorectal cancer – a tissue microarray-based analysis // Histopathology. – 2007; 50: 453–64.
10. Masur K., Lang K., Niggemann B. et al. High PKC α and low E-cadherin expression contribute to high migratory activity of colon carcinoma cells // Mol. Biol. Cell . – 2001; 12 (7): 1973–82.
11. Miranda E., Destro A., Malesci A. et al. Genetic and epigenetic changes in primary metastatic and nonmetastatic cancer // British. J. Cancer. – 2006; 95:1101–7.
12. Smith J., Deane N., Dhawan P. et al. Regulation of metastasis in colorectal adenocarcinoma: a collision between development and tumor biology // Surgery. – 2008; 144 (3): 353–66.
13. Suzuki H., Masuda N., Shimura T. et al. Nuclear β-catenin expression at the invasive front and in the vessels predicts liver metastasis in colorectal carcinoma // Anticancer Res. – 2008; 28: 1821–30.
14. Tsanou E., Peschos D., Batistatou A. et al. The E-cadherin adhesion molecule and colorectal cancer. A global literature approach // Anticancer Res. – 2008; 28: 3815–26.
15. Wu D-H., Liu L., Chen L-H. et al. KAI1 gene expression in colonic carcinoma and its clinical significances // World J. Gastroenterol. – 2004; 10 (15): 2245–9.
16. Zheng H., Tsuneyama K., Cheng C. et al. Expression of KAI1 and tenascin, and microvessel density are closely correlated with liver metastasis of gastrointestinal adenocarcinoma // J. Clin. Pathol. – 2007; 60: 50–56.